This is a digital copy of a book that was preserved for generations on library shelves before it was carefully scanned by Google as part of a project to make the world's books discoverable online.

It has survived long enough for the copyright to expire and the book to enter the public domain. A public domain book is one that was never subject to copyright or whose legal copyright term has expired. Whether a book is in the public domain may vary country to country. Public domain books are our gateways to the past, representing a wealth of history, culture and knowledge that's often difficult to discover.

Marks, notations and other marginalia present in the original volume will appear in this file - a reminder of this book's long journey from the publisher to a library and finally to you.

Usage guidelines

Google is proud to partner with libraries to digitize public domain materials and make them widely accessible. Public domain books belong to the public and we are merely their custodians. Nevertheless, this work is expensive, so in order to keep providing this resource, we have taken steps to prevent abuse by commercial parties, including placing technical restrictions on automated querying.

We also ask that you:

+ *Make non-commercial use of the files* We designed Google Book Search for use by individuals, and we request that you use these files for personal, non-commercial purposes.

+ *Refrain from automated querying* Do not send automated queries of any sort to Google's system: If you are conducting research on machine translation, optical character recognition or other areas where access to a large amount of text is helpful, please contact us. We encourage the use of public domain materials for these purposes and may be able to help.

+ *Maintain attribution* The Google "watermark" you see on each file is essential for informing people about this project and helping them find additional materials through Google Book Search. Please do not remove it.

+ *Keep it legal* Whatever your use, remember that you are responsible for ensuring that what you are doing is legal. Do not assume that just because we believe a book is in the public domain for users in the United States, that the work is also in the public domain for users in other countries. Whether a book is still in copyright varies from country to country, and we can't offer guidance on whether any specific use of any specific book is allowed. Please do not assume that a book's appearance in Google Book Search means it can be used in any manner anywhere in the world. Copyright infringement liability can be quite severe.

About Google Book Search

Google's mission is to organize the world's information and to make it universally accessible and useful. Google Book Search helps readers discover the world's books while helping authors and publishers reach new audiences. You can search through the full text of this book on the web at `http://books.google.com/`

LANE MEDICAL LIBRARY STANFORD
J25 .O77 4 STOR
Lehrbuch der speciellen pathologischen A
24503446975

J25
077
Erg I
1.Lfg.
1891

EX LIBRIS Dr. Leo Hirschland.

LANE
MEDICAL LIBRARY
Gift
Dr. Leo Hirschland

Dr. med. Leo Hirsch
Arzt

LEHRBUCH

DER SPECIELLEN

PATHOLOGISCHEN ANATOMIE

VON

DR. JOHANNES ORTH,
ORD. PROFESSOR DER ALLGEM. PATHOLOGIE UND PATHOLOG. ANATOMIE,
DIRECTOR DES PATHOLOG. INSTITUTS IN GÖTTINGEN.

~~SECHSTE LIEFERUNG.~~

(ERGÄNZUNGSBAND. I 1. LIEFERUNG.)

(GEHÖRORGAN, BEARBEITET VON PROF. DR. STEINBRÜGGE.)

MIT 20 HOLZSCHNITTEN.

BERLIN 1891.
VERLAG VON AUGUST HIRSCHWALD.
N.W. UNTER DEN LINDEN 68.

ANL LIBRARY

Vorrede.

Es bedarf wohl keiner weiteren Begründung, dass ich für die Bearbeitung einzelner Specialgebiete, welche dem täglichen Arbeitsfeld des pathologischen Anatomen ferner liegen, mir die Hülfe von Fachgelehrten zu verschaffen gesucht habe. So hat die Bearbeitung der Ohrenkrankheiten Herr Prof. Steinbrügge, diejenige der Augenkrankheiten Herr Prof. Eversbusch und diejenige der Hautkrankheiten Herr Dr. Unna freundlichst übernommen. Jeder der genannten Herren wird sein Thema durchaus selbständig bearbeiten und ist sonach für den Inhalt seiner Publication allein verantwortlich. Jede Arbeit wird als besondere Lieferung eines Ergänzungsbandes zu meiner Arbeit erscheinen.

Göttingen, im Januar 1891.

Orth.

106971

DIE PATHOLOGISCHE ANATOMIE

DES

GEHÖRORGANES

BEARBEITET

VON

HERMANN STEINBRÜGGE,
A. O. PROFESSOR DER OHRENHEILKUNDE IN GIESSEN.

Inhalts-Verzeichniss.

Seite

Die Missbildungen des Gehörorganes 1
Atrophie des Schläfenbeins (Dehiscenzen) 11
Hyperostose des Schläfenbeins 13
Exostosen des Gehörgangs 14
Bösartige Neubildungen im Schläfenbein 17
Erkrankungen der Ohrmuschel 22
Erkrankungen des äusseren Gehörganges 28
Erkrankungen des Trommelfells 35
Erkrankungen der Trommelhöhle 44
Hyperämie und Hämorrhagie der Trommelhöhlen-Schleimhaut . 44
Entzündungen derselben:
a) einfache, nicht eitrige 45
b) eitrige 47
Ausgänge der Entzündungen 51
Polypenbildung 55
Cholesteatombildung 58
Veränderungen der Trommelhöhlen-Muskeln 63
Erkrankungen der Tuba Eustachii 65
Caries und Nekrose des Schläfenbeins 70
Arrosion der Arteria carotis interna 75
Nekrose des knöchernen Labyrinths 76
Erkrankungen des Labyrinths 78
Circulationsstörungen und Blutextravasate 82
Entzündungen 86
a) in Folge von Cerebrospinalmeningitis 91
b) in Folge diphtheritischer und croupöser Processe . . 101
c) in Folge von Masern 103
d) in Folge von Syphilis 105
e) in Folge von Tuberculose 108
f) in Folge von Leukämie . . . . . , 113
g) in Folge von Osteomyelitis 117
Einwirkung intracranieller Drucksteigerung auf das Labyrinth. 119
Pathologische Veränderungen der Hörnervenfasern . . . 121

Die Missbildungen des Gehörorganes.

Auch bei den Missbildungen des Gehörorganes unterscheidet man Hemmungsbildungen und Excessbildungen. Beide können combinirt vorkommen. Während die letzteren sich jedoch zumeist auf das äussere Ohr zu beschränken pflegen, betreffen die Hemmungsbildungen in der überwiegenden Mehrzahl der Fälle das äussere und mittlere Ohr zugleich. Durch viele bis in die neueste Zeit reichende Beobachtungen wird die schon von Allen Thomson und Toynbee[51]) vertretene Ansicht bestätigt, dass in der Regel mit einer Verkrüppelung des äusseren Ohres eine mangelhafte Entwicklung des Gehörganges und der Trommelhöhle verbunden sei. Bildungsanomalien des Gehörganges neben wohlgebildeter Auricula gehören dagegen zu den grössten Seltenheiten [vgl. die Fälle von Oberteuffer[3]), Jacobson[42]) und Blau[50])].

Das Labyrinth nimmt nur in selteneren Fällen, und auch dann zuweilen nur partiell an der Entwickelungsstörung Theil. Unter 24 anatomisch untersuchten Fällen zeigte sich dasselbe nur 3 Mal wesentlich betheiligt; in den übrigen 21 Fällen beschränkte sich die Störung auf das äussere Ohr, den Gehörgang und die Paukenhöhle. Auffallenderweise kam dieselbe auch in den neuerdings veröffentlichten Fällen überwiegend oft rechtsseitig vor, wodurch die frühere Beobachtung von Welcker[8]) und Moos[27]), dass das rechte Ohr häufiger durch Entwicklungsstörungen beeinträchtigt werde als das linke oder beide zusammengenommen, bis jetzt bestätigt erscheint Unter 77 in der Literatur verzeichneten Fällen fand ich nur 16 Mal (20,8 pCt) linksseitige, 22 Mal (28,6 pCt.) doppelseitige, dagegen 39 Mal (50,6 pCt.) rechtsseitige Missbildung notirt [vgl. auch Gradenigo[34])].

Da die Missbildungen des äusseren und mittleren Ohres auf Entwicklungsstörungen im Bereiche der oberen Kiemenbogen und der ersten Kiemenspalte zurückzuführen sind, so finden wir dieselben nicht selten mit Ohr- und Halskiemenfisteln, mit Hemmungsbildungen des Unterkiefers, Asymmetrie des Gesichtes, mit Hasenscharten, Gaumenspalten und Wolfsrachen vereint vorkommend. Wir sehen in Folgendem von den mannigfaltigen Verunstaltungen ab, welche die Gehörorgane eigentlicher monströser Missgeburten erleiden können, und beschränken uns auf die Bildungsanomalien lebensfähiger Früchte.

Hemmungsbildungen der Ohrmuschel. Ohrfisteln.

Die Hemmungsbildungen der Muschel variiren zwischen einfacher Verkleinerung und vollständiger Reduction derselben bis auf kleine

häutige oder knorpelige Anhänge. In anderen Fällen zeigen sich verschiedenartig geformte, oft cylinder- oder spindelförmige, scheinbar um die Längsachse aufgedrehte Rudimente anstatt der Muschel. Eine nicht seltene Form der Missbildung ist die in der Längsachse erfolgte Umkrempung des äusseren Ohres, bei welcher der hintere Rand des Helix mit den vorderen Partien verwachsen ist, die Gegend des dabei gewöhnlich verschlossenen Gehörganges also vollständig bedeckt wird. Auch in horizontaler Richtung, von oben nach unten erfolgte Umbiegungen der Muschel kommen neben Unregelmässigkeiten in der Entwicklung des Knorpels nicht selten vor. Wreden[11]) und Gruber[74]) sahen Anheftung des oberen Theiles der Muschel an die Kopfhaut, häufiger fand Schwartze dagegen Verwachsungen des Lobulus mit der benachbarten Haut. Einzelne Theile der Muschel zeigen zuweilen Einkerbungen, Spaltbildungen, oder fehlen gänzlich. Röhrer[62]) kannte eine Familie von 7 Mitgliedern, denen sämmtlich auf beiden Seiten der Lobulus fehlte. Zu den leichteren Formen der Entwicklungsstörungen gehören die bekannten Spitzohren, welche zu der irrigen Vermuthung atavistischen Rückschlages Veranlassung gegeben haben.

Auf Grund der von His[67]) mitgetheilten Untersuchungen über die Formentwicklung der menschlichen Ohrmuschel hat Rohrer[62]) die Angabe jenes Autors, dass Formschwankungen und leichtere Missbildungen derselben in den Bereich der secundären Bildungsvorgänge, zwischen dem 2 und 5 Monat des Embryonallebens fallen, weiter ausgeführt. In der That ergeben sich dabei interessante Gesichtspunkte hinsichtlich des Zeitraumes, in welchem einige Hemmungsbildungen zu Stande kommen. Am Ende des 2. Monats sind nämlich, wie His hervorhebt, die wesentlichen Theile des Ohres bereits leicht erkennbar; mit Beginn des 3. Monats wächst jedoch der hintere obere Theil der Ohrmuschel mehr aus der Kopffläche heraus und erleidet eine Umkrempung nach vorn. Diese Umkrempung dauert etwa einen halben Monat lang. Nach dieser Zeit tritt der Helix wieder zurück und der Anthelix wird in seiner ganzen Ausdehnung wieder frei. In diese Periode würde also unter Einwirkung ungünstiger Verhältnisse die Bildung resp. das Bestehenbleiben des durch die Umkrempung bedingten Spitzohres fallen, dann die dauernde Umkrempung, vor Allem aber die Verwachsung des umgekrempten hinteren Helixrandes mit den vorderen Partien, wodurch der Gehörgang bedeckt, vielleicht auch das Zustandekommen einer Atresie desselben begünstigt wird. Ebenso lassen sich die Spaltbildungen und Defecte des Lobulus auf eine bestimmte Periode zurückführen, da die Entwicklung des Läppchens erst am Ende des 3. oder Anfangs des 4. Monats beendet ist [vgl. Kölliker[36])].

Die Ohrfisteln finden sich einseitig oder doppelseitig gewöhnlich in geringer Entfernung von dem Ansatze des Helix oder vor dem Tragus, seltener an anderen, rückwärts gelegenen Theilen, z. B. am Antitragus (Dyer[60]), am Lobulus (Betz[9]), in der Concha auris am Crus helicis (Schwabach[16]), oder sie kommen neben Rudimenten verkrüppelter Muscheln vor. Bekanntlich hängen dieselben nicht mit dem Gehörgange oder Mittelohr zusammen (Urbantschitsch[19]), sondern stellen kleine, blind endigende Fistelgänge oder Grübchen dar, welche zuweilen eine rahmige, Eiterkörperchen enthaltende Flüssigkeit entleeren. Bei Verklebung der Ausgangsöffnung kann Retention des Secrets und Cystenbildung bis zur Grösse einer Nuss erfolgen. In einigen Fällen wurde Combination von Ohrfisteln mit Halskiemenfisteln beobachtet.

Die Erblichkeit der Ohrfisteln wurde von Urbantschitsch[19]), Schwabach[16]), Paget[21]), Kratz[26]) und Schubert[34]) constatirt, ersterer beobachtete Vererbung durch mehrere Generationen hindurch. Auch das Vorkommen von Ohrfisteln bei mehreren Geschwistern gehört nicht zu den Seltenheiten.

Die allgemein adoptirte Ansicht, dass diese Fisteln Ueberbleibsel der ersten Kiemenspalte darstellen, wird von His nicht getheilt. His führt dieselben auf eine unvollständige Verwachsung der Furche zwischen Crus helicis und Crus supratragicum zurück.

Excessbildungen der Ohrmuschel.

Das mehrfache Vorkommen ausgebildeter Ohrmuscheln, die wirkliche Polyotie, gehört wohl zu den grössten Seltenheiten. Auch die Vergrösserung der ganzen Ohrmuschel, Makrotie, (Walther[1]), Schwartze[7]), Bremer[23]), Lemcke[18]), sowie die angeborene, nicht erworbene Vergrösserung einzelner Theile, z. B. des Lobulus, scheint selten zu sein. Bei weitem häufiger sieht man die sogenannten Auricularanhänge neben anderen Bildungsanomalien oder für sich allein auftreten. Es sind warzenartige aber glatte Auswüchse, welche meist vor dem Ohre, in der Gegend des Tragus einzeln oder mehrfnch aufsitzen, ausnahmsweise am Lobulus, hinter dem Ohre (Virchow[17]) oder am Halse gefunden werden. Sie besitzen die Grösse einer kleinen Erbse oder eines Kirschkernes und bestehen aus Haut und Netzknorpel. M. Schultze[77]) konnte den Knorpel eines derartigen Auricularanhanges bis zum Periost des Gelenkfortsatzes vom Unterkiefer verfolgen, und vermuthete daher, dass es sich dabei um abnorme Fortsätze des ersten Kiemenbogens handle, welche auf einer früheren Stufe der Entwicklung stehen geblieben seien. Nach His betheiligt sich der erste Kiemenbogen mit zwei, der zweite Bogen mit drei höckerigen Auswüchsen, zu welchen sich noch ein sechster am oberen Ende der Spalte gesellt, an der Bildung der Ohrmuschel. Demnach käme also auch der zweite Kiemenbogen hinsichtlich des Entstehens überzähliger Höcker, aus welchen Auricularanhänge hervorgehen können, in Betracht.

Endlich wäre zu erwähnen, dass die Anheftung der Ohrmuschel oder deren Rudimente zuweilen an ungewöhnlicher Stelle stattfindet. Die Muschel erscheint mehr oder weniger dislocirt, und zwar meist nach unten. Fielitz[2]) sah bei einem neugeborenen Kinde eine vollkommen ausgebildete Ohrmuschel auf der linken Wange. Der Gehörgang war nur durch eine Vertiefung angedeutet; ausser einer Verziehung der Gesichtsmuskeln und der Nase nach rechts waren alle Theile wohlgebildet. Ausserdem ist über Fälle berichtet worden, in welchen eine noch entferntere Dislocation der Ohrmuscheln, z. B. nach dem Halse oder der Schulter stattgefunden hatte.

Aeusserer Gehörgang und Trommelfell.

Zu den Bildungsfehlern des Gehörganges gehören angeborene totale

und partielle Verengerungen desselben. v. Tröltsch[71]) fand bei einem Knaben angeborene ringförmige Verengerung inmitten beider Gehörgänge. Ferner kommt angeborener membranöser Verschluss am Eingange des Gehörganges sowie im weiteren Verlaufe desselben vor; auch angeborene Strangbildung soll beobachtet worden sein. Am häufigsten trifft man auf vollständigen Verschluss des Ganges, welcher entweder ohne ein äusseres Merkmal besteht, oder durch eine grübchenförmige Vertiefung angedeutet ist. Bei Präparationsversuchen stösst man nach der Durchtrennung der Haut entweder auf faseriges Gewebe oder auf Knochen. Politzer[13]) fand statt des Ganges einen 1 cm langen fibrösen Strang. Zuweilen ist der knorpelige Theil erhalten und endigt blind (Virchow[18]). In den meisten dieser Fälle fehlt auch der Annulus tympanicus (Joél[65]), die Bildung des Trommelfells ist unvollkommen oder die Membran wird durch eine knöcherne Platte ersetzt; ein eigentlicher knöcherner Gehörgang kann sich wegen des Annulus-Defectes nicht entwickeln.

Als Excessbildungen, welche den Gehörgang betreffen, werden congenitale Erweiterungen sowie Verdoppelung desselben aufgeführt (Köhler[52]), Bernard[53]). Macauln[38]) beschreibt einen zweiten blind endigenden Gehörgang, welcher im rechten Warzenfortsatze eines rechterseits tauben Mannes gefunden wurde. Im Hinblick auf die Bildung von Hohlräumen im Warzenfortsatze, welche zuweilen durch cholesteatomatöse Producte bedingt wird, sowie auf deren spontanen, nach Aussen erfolgenden Durchbruch, entsteht die Frage, ob ein Theil jener Fälle von angeblich angeborener Duplicität des Gehörganges nicht Folge späterer pathologischer Vorgänge gewesen sei.

Ausser den bei der Atresie des Gehörganges erwähnten Defecten des Trommelfelles, sind solche auch bei ausgebildetem Gehörgange beschrieben worden. Diese Mittheilungen müssen, wie Schwartze bereits bemerkt hat, mit Vorsicht aufgenommen werden, da Defecte in unzähligen Fällen durch Krankheit entstehen. Von Interesse ist immerhin der Fall Erhard's, welcher eine junge Dame betrifft, deren eine Ohrmuschel in allen Dimensionen verkleinert und der entsprechende Gehörgang derartig verengt war, dass die Einführung eines Ohrtrichters nicht gelang. Beim sanften Durchspritzen von Wasser drang dasselbe zur Nase heraus. Otorrhoe soll nie bestanden haben; Hörfähigkeit war auf diesem Ohre vorhanden, wenngleich herabgesetzt.

Diese Beobachtung erinnert zugleich an das Vorkommen einer angeborenen Spaltbildung im Trommelfelle in Folge unvollkommener Verwachsung zwischen Trommelfell und Membrana flaccida, eine Analogie des Coloboma iridis und anderer Spaltbildungen, auf welche von Tröltsch[71]) aufmerksam gemacht hat. Derselbe fand diese Anomalie u. a. bei einem jungen Manne, welcher ein gespaltenes Zäpfchen besass. v. Tröltsch weist darauf hin, dass solche Lücken in den Membranen sehr leicht Ursache eitriger Trommelfellentzündungen werden können.

Die Fälle von angeblicher Duplicität des Trommelfells lassen sich

meist auf Bildung von Pseudomembranen in Folge entzündlicher Vorgänge zurückführen.

Mittleres Ohr.

Die Trommelhöhle wird bei den Missbildungen des Gehörorganes häufig verkleinert gefunden oder fehlt gänzlich; selten übertrifft ihre Grösse das normale Maass. Unter 20 anatomisch untersuchten Fällen von Atresie des Gehörganges fand ich 10 Mal Verkleinerung der Trommelhöhle angegeben, 5 Mal fehlte sie ganz in Folge knöchernen Verschlusses und ebenso oft war sie in normaler Grösse vorhanden.

Die Gehörknöchelchen können fehlen (8 Mal unter 17 der eben erwähnten Fälle), abnorm gelagert sein [Meyer[43])] oder Verbildungen und Defecte einzelner Theile zeigen. Zuweilen ist der Hammerkopf mit dem Ambosskörper verwachsen [Truckenbrod[55])] oder es findet sich allein der Kopf mit rudimentären Fortsätzen vor. Der Steigbügel fehlte in einigen Fällen [Wallbaum[78]), Meyer[43]), Wagenhäuser[47])], in anderen zeigte derselbe bald nur einen seitlichen Schenkel [Jäger[4])], bald centrale Insertion eines solchen [Oeffinger[13])]. Ein anderes Mal waren die Schenkel durch eine knöcherne Platte verbunden [Truckenbrod[55])] oder es fand sich nur ein zapfenförmiges Gebilde an ihrer Stelle [Moos und Steinbrügge[32])]. Eine Columella-ähnliche, stabförmige Verbindung anstatt der Gehörknöchelchenkette ist von Hyrtl und Thomson beschrieben worden. Ueberzählige Knöchelchen sah Rose[12]) in einem Falle von doppelseitiger Atresie der Gehörgänge. Es handelte sich dabei jedoch wahrscheinlich nur um verknöcherte Theile des nicht ganz resorbirten Meckel'schen Knorpels.

Die Labyrinthfenster können bei den Missbildungen zugleich mit der Trommelhöhle fehlen, oder werden bei vorhandenem Mittelohre zuweilen verschlossen gefunden; in anderen Fällen sind sie verengt. Unter 20 Fällen von Missbildung fehlten 8 Mal beide Fenster, 1 Mal nur das ovale, 1 Mal waren beide Fenster verengt, 1 Mal das runde, ein anderes Mal das ovale allein. Acht Mal waren beide Fenster vorhanden, doch fehlte in einem dieser Fälle die Stapesplatte und die Membrana secundaria. Es fanden sich also unter diesen 20 Fällen, welche, mit Ausnahme eines einzigen, Atresie des Gehörganges darboten, 12 Mal (60pCt.) Veränderungen auch an der knöchernen Umgebung der Labyrinthfenster, während die häutigen Labyrinthe in der überwiegenden Mehrzahl dieser Fälle, maskrokopisch wenigstens, als normal beschrieben werden.

Da die Steigbügelplatte nach Gradenigo[68]) aus der periotischen Kapsel, die Schenkel des Steigbügels aus dem 2. Kiemenbogen, Hammer und Amboss aus dem ersten Bogen hervorgehen, so könnten wir vielleicht der Deutung mancher Missbildungen der Knöchelchen mit Hülfe der Entwicklungsgeschichte näher kommen. Dies gilt u. a. für die Verwachsung des Hammers mit dem Amboss, indem eine Trennung der beiden im frühen embryonalen Zustand mit einander verschmolzenen Knöchelchen erst später stattfindet. Demnach liessen sich vielleicht auch in dieser Beziehung Anhaltspunkte für die Zeit des Auftretens der Entwicklungsstörung auffinden, wie bereits bei der Besprechung der Bildungsanomalien der Muschel hervorgehoben wurde.

Missbildungen der Eustachi'schen Tuben sind nicht sehr zahlreich beobachtet worden. In den Fällen von Gruber[74]), Politzer[73]), Ogston[66]), Moos und Steinbrügge[30]) fehlte die Tube. Im Falle Wagenhäuser's[46]) fehlte das Ostium tympanicum, in einem zweiten mit Wolfsrachen complicirten Falle Gruber's[75]) das rechte Ostium pharyngeum. Joél[65]) berichtet über Verschluss der knöchernen Tube, während der knorpelige Theil normal war, Virchow fand die blind endende Eustachi'sche Röhre dislocirt. In Meyer's[43]) Fall war die Tube eng und sehr kurz, dagegen beschreiben Cock[5]) und Truckenbrod[55]) erweiterte Tuben.

Der Warzenfortsatz fehlt zuweilen gänzlich [Ogston[66]), Rohrer[62])] oder erscheint verkleinert. In einigen Fällen enthielt derselbe nur compacte Knochensubstanz [Lucae[76])] oder seine Zellen waren kleiner und es bestand nur eine enge Communication mit der Paukenhöhle [Meyer[43])].

Labyrinth.

Ueber die Entwicklungsstörungen des Labyrinthes sind wir, entsprechend den Schwierigkeiten der histologischen Untersuchung desselben und dem häufigen Mangel einer genauen Anamnese in Fällen von Taubstummheit, noch wenig unterrichtet.

Die Entscheidung, ob labyrinthäre Veränderungen angeboren oder erworben, ob Ohrenerkrankungen während des extrauterinen Lebens zu Bildungsanomalien hinzugetreten seien, ist bei Sectionen der Gehörorgane von Kindern und Erwachsenen oft unmöglich, wenn nicht ganz genaue Daten über die Vorgeschichte derselben bekannt sind. Wir wissen, dass bei labyrinthären Entzündungen Bindegewebsneubildungen vom Endosteum der labyrinthären Hohlräume ausgehen, welche letztere ausfüllen und später verknöchern können. Wenn also schon in früher Kindheit labyrinthäre Erkrankungen stattgefunden haben, so kann dadurch der scheinbar angeborene Defect einzelner Theile oder des ganzen Labyrinthes vorgetäuscht werden. Untersuchungen an Präparaten aus Sammlungen, ohne Krankengeschichte, können daher in dieser Frage nichts entscheiden.

Labyrinthäre Entwicklungsstörungen aus frühester Zeit, welche etwa das ektodermale Labyrinthbläschen oder den aus demselben hervorgehenden Ductus cochlearis, die Säckchen und häutigen Bogengänge betroffen hätten, sind in ihren Anfangsstadien bis jetzt nicht untersucht worden. Sie scheinen verhältnissmässig selten vorzukommen, vielleicht in Folge der gegen mechanische Einwirkungen geschützteren Lage des Bläschens, sobald die Abschnürung desselben stattgefunden hat*). Man findet sogar bei Missgeburten, z. B. Hemicephalen, abgesehen von einer Verschiebung der einzelnen Theile gegeneinander, das Labyrinth zuweilen

*) In einem Falle von Taubstummheit fanden Moos und ich[32]) in einer Schneckenwindung ein rudimentäres Corti'sches Organ, welches seiner Form nach vollkommen dem kleinen Epithelialwulste des Ductus cochlearis entsprach, so dass man an ein Stehenbleiben der Entwicklung auf der Stufe dieses Wulstes denken konnte.

leidlich entwickelt. Ferner sind Fälle mit Sicherheit constatirt, in welchen Kinder trotz angeborenen Verschlusses beider Gehörgänge und Missbildung der Ohrmuscheln Hörfähigkeit bis zu einem gewissen Grade besassen. Da bei der Gehörgangsatresie meist auch das Trommelfell verbildet ist, so kann die Hörfunction in diesen Fällen nur auf Perception der Schallwellen in directer Knochenleitung beruhen, und wir dürfen einen vollständig normal functionirenden labyrinthären Apparat dabei voraussetzen. Die Entwicklung des Labyrinthbläschens muss also ganz ungestört vor sich gegangen sein.

Häufiger als Bildungsanomalien des häutigen Labyrinthes scheinen dagegen pathologische Veränderungen der Labyrinthkapsel vorzukommen. Es geht dies schon aus der oben erwähnten nicht seltenen Betheiligung der Labyrinthfenster an Entwicklungsstörungen des äusseren und mittleren Ohres hervor (60 pCt.). Wenn wir nach unseren Erfahrungen über labyrinthäre Entzündungen während des extrauterinen Lebens urtheilen dürfen, so liesse sich vermuthen, dass Dyskrasien der Eltern oder sonstige pathologische Einflüsse und entzündliche Reize sich auch am Perichondrium der Labyrinthkapsel des Embryo, der späteren periostalen und endostalen Bekleidung geltend machen können, wodurch Hyperplasien, Verbildungen der Labyrinthwand, Obliterationen und Verengerungen der inneren Hohlräume sowie der Labyrinthfenster, einschliesslich einer mangelhaften Differenzirung der Stapesplatte bedingt werden. Als weitere Ursache labyrinthärer Verbildung mag zuweilen auch eine unzeitige Verkalkung des die Kapsel bildenden Knorpels vermuthet werden. Ebenso dürften frühzeitige hydrocephalische Flüssigkeitsansammlungen in der Schädelhöhle, solange das Labyrinth im knorpeligen Zustande verharrt, einen hemmenden Einfluss auf die normale Entwicklung desselben ausüben. Es ist nicht unwahrscheinlich, dass u. a. Erweiterung des Aquaeductus cochleae dadurch entstehen könne, in Folge welcher wiederum die intracranielle Drucksteigerung sich unbehindert auf die Labyrinthräume fortpflanzen und die weitere Entwicklung der häutigen Labyrinthgebilde ungünstig beeinflussen würde. Da die normale Verknöcherung der Labyrinthkapsel im 6. Monate des fötalen Lebens beginnt, und Kölliker schon bei einem 8wöchentlichen menschlichen Embryo die Umhüllung des Labyrinthes entschieden knorpelig fand, so würden schädliche, auf den Knorpel wirkende Einflüsse hauptsächlich während des 3.—7. Monates in Betracht kommen.

Die in der Literatur vorhandenen Mittheilungen über Missbildungen des Labyrinths beziehen sich auf vollkommenes Fehlen oder auf Defecte einzelner Theile desselben, Verengerungen des Vorhofs, des inneren Gehörganges, Verknöcherungen der Schnecke, partielle Defecte derselben, Erweiterung der Aquäducte. Fehlen des Hörnerven kommt sehr selten vor [Michel[10]].

Was die Ursachen der Missbildungen des Gehörorganes im Allgemeinen betrifft, so sind wir vor der Hand nur im Stande, Andeutungen über die Möglichkeit verschiedener Ursachen zu geben. Eine scharfe Grenze zwischen Entwicklungshemmung, Ernährungsstörungen,

entzündlichen Vorgängen, lässt sich zur Zeit nicht aufstellen; wir vermuthen, dass entzündliche Processe sowie mechanische Einwirkungen die [normale Entwicklung vollständig aufzuheben vermögen*). Im höchsten Grade räthselhaft sind ferner die Einflüsse der Erblichkeit, welche noch am ehesten für einfache Entwicklungshemmung verantwortlich gemacht werden könnten. Dass Vererbung einzelner Hemmungsbildungen vorkomme, ist bei Gelegenheit der Ohr- und Halsfisteln bereits erwähnt worden. Auch die angeborene Taubstummheit mehrerer Kinder einer Familie ist eine bekannte Thatsache, aber gerade in dieser Beziehung, über das zuweilen beobachtete Alterniren der Geburten vollsinniger und taubstummer Kinder, über das ausschliessliche Vorkommen der Taubstummheit bei den männlichen oder weiblichen Nachkommen, über die Ursachen der indirecten Vererbung sind wir vollständig im Dunkel. Ohne Zweifel können taubstumme Eltern vollsinnige Kinder zeugen; in anderen Fällen gehen jedoch auch taubstumme Kinder aus diesen Ehen hervor. Ueber die Häufigkeit dieses Vorkommens herrscht noch keine Uebereinstimmung unter den Autoren. Graham Bell will eine Vermehrung der Taubstummen in Amerika durch Heirathen derselben unter einander nachweisen können, und berechnet, dass $33^1/_3$ pCt. ihrer Nachkommen taub oder stumm geboren werden. Nach den Beobachtungen von Hartmann[40]), Moos[28]) und Karsch[35]) liefern dagegen Verwandtschaftsehen ein grösseres Contingent für die Taubstummenanstalten als die directe Nachkommenschaft taubstummer Eltern, während neuere französische Autoren [vgl. Lannois[69])] wiederum den Ehen unter Blutsverwandten jeden schädlichen Einfluss auf die Descendenten absprechen, vorausgesetzt, dass beide Theile gesund sind [vgl. auch Schmaltz[79])]. Grössere statistische Erhebungen werden in Zukunft diese Frage entscheiden müssen, auch dürfte es sich empfehlen, hinsichtlich der taubstummen oder vollsinnigen Nachkommenschaft taubstummer Eltern die Frage zu berücksichtigen, ob die Taubstummheit der Eltern angeboren oder erworben war.

Bezüglich der irritativen, entzündungerregenden Ursachen, welche

---

*) Hinsichtlich des Einflusses mechanischer Wirkungen dürften (abgesehen von früheren Versuchen St. Hilaire's und Valentin's, welche Förster in seinem Werke „Die Missbildungen des Menschen" pag. 5 erwähnt) die von Chabry an Ascidieneiern angestellten Experimente von Interesse sein. Es gelang demselben, durch leichtesten Druck mit einer stumpfen Nadel eine unregelmässige Zelltheilung, durch stärkeren Druck ausschliessliche Theilung der Kerne, ohne nachfolgende Spaltung des Protoplasmas, also Riesenzellenbildung, und durch stärksten Druck Necrose hervorzurufen (Société de biologie, 7. Juli 1888, cit. nach Weigert, Fortschr. der Med. 1888, p. 819). Es liegt daher nahe, namentlich bei einseitigen Missbildungen, abnorme Druckwirkungen innerhalb der Gebärmutter als nicht seltene Ursache der Entwicklungshemmung zu vermuthen. Auch die Beobachtungen von Entwicklungsstörungen an Zwillingen sprechen für die Wahrscheinlichkeit mechanischer Ursachen. Vor Kurzem sah ich eine Missbildung der rechten Ohrmuschel, Verschluss des rechten Gehörganges, Atrophie des Unterkiefers und Wolfsrachenbildung bei einem Mädchen, deren Zwillingsschwester vollständig normal entwickelt war.

Zu den mechanisch wirkenden Ursachen wäre auch die Umschlingung des Kopfes durch die Nabelschnur zu rechnen [Moos[28]), Kiesselbach[48])], welche in einigen Fällen von Missbildung constatirt wurde.

Entwicklungsstörungen des Gehörorganes veranlassen könnten, werden hauptsächlich Syphilis [Moos[28]), Joel[65]), Lemcke[78]), Steinbrügge[64])], Rhachitis, Tuberculose, frühzeitige hydrocephalische Zustände in Betracht kommen. Ferner wird Trunksucht der Eltern als ursächliches Moment beschuldigt. Ob psychische Einwirkungen auf die Mutter während der Schwangerschaft Entwicklungsstörungen zur Folge haben können, ist eine zur Zeit noch ungelöste Frage. Jedenfalls dürfte der Zeitpunkt des sogenannten Versehens sehr zu berücksichtigen sein, da bei Missbildungen des Gehörorganes nur die ersten Monate der Schwangerschaft in Betracht kommen könnten.

Die frühere Literatur über Missbildungen s ausführlicher in Lincke's Handb. Bd. I, p. 597—653 und Schwartze's Pathol. Anatomie p 22.

1) Walther, Ueber die angeb. Fetthautgeschwülste etc., Landshut 1814, p. 33 (nach Lincke). — 2) Fielitz, Stark's Arch. f. Geburtshülfe Bd. II, p. 71 (nach Lincke). — 3) Oberteuffer, ibid. Bd. II, p. 638. — 4) Jäger, v. Ammon's Ztschr. f. Ophthalmol. 1835, Bd. V. — 5) Cock, Med. chirurg. Transact. London, XIX, p. 161 (n. Schwartze). — 6) Dardel, Anomalie de l'oreille int. Schweizer Ztschr. f. Heilk. 1864, Bd. III, Heft 1, 2. Ref. A, f. O. II, 310. — 7) Schwartze Path. Anat. p. 24, Fig. 13 und 15. — 8) Welcker, Arch. f. O. I, p. 163. — 9) Betz, Ueber Fistula auris cong. Memorabil. VIII. 24. Juni 1863. — 10) Michel, Gaz. méd. de Strassbourg, 1863, No. 4. — 11) Wreden, Zur Casuistik der angeb. Missbildungen d. Ohres, Mon. f. O. Jahrg. 4 No. 1. — 12) Rose, Ueberzählige Gehörknöchelchen. Monatschr. f. Geburtshülfe etc. Bd. 27 u. 28. Ref. Arch. f. O. Bd. 3, p. 251. — 13) Oeffinger, Zeitschr. f rat. Med. Bd. 31, Hft. 1 u. 2. — 14) Strawbridge, Transact. of the americ. otol. soc. Newport 1875, Juli 21. — 15) Pflüger, Mon f. O. 1874, No. 11. — 16) Schwabach, Ueber Kiemenfisteln etc. Zeitschr. f. O. Bd. 8, p. 103. — 17) Virchow, Auricularanhang hinter d. Ohr, Arch. f. pathol. Anat. etc. Bd. 30, p. 228. — 18) Ders., Atresie d. Gehörgangs etc. Ibid. Bd. 32, p. 518. — 19) Urbantschitsch, Fisteln, Mon. f. O., 1877, No. 7. — 20) Dessen Lehrbuch d. O. 1884, p. 59, 74, 162, 203, 351 ff. — 21) Paget, Vererbung von Fisteln, The Lancet, 1877, 1. Dec. — 22) Bremer, Ueber Atresia auricul. ext. Nord. medicin. Ark. Bd. 9, No. 2. — 23) Ders., Om det path. Fund hos Doevstumme etc. Kjöbenhaven 1880. Ref. Zeitschr. f. O. Bd. 10, p. 159. — 24) Brown, Asyntrophy of the right temp bone, Lancet 1879, 8. Nov. Ref. Zeitschr. f. O. Bd. 9, p. 63. — 25) Kipp, Fistula auris cong. Vortr. in d. amerik. otolog. Gesellschaft 1880. Ref. Zeitschr. f. O. Bd. 9, 386. — 26) Kratz, Fistul. fissur. branch. I. congen. Dissert. inaug., Bonn 1880 — 27) Moos, Klinik der Ohrenkrankheiten, Wien 1866, p. 49 ff. — 28) Ders., Aetiologie u. Befunde von 40 Fällen angeb. Taubheit, Zeitschr. f. O. Bd. 11, p. 265. — 29) Ders., Eine eigenthüml. Missbildung d. Ohres etc., Ibid. Bd. 13, p. 166. — 30) Moos und Steinbrügge, Missbildung d. rechten Ohres etc. Zeitschr. f. O. Bd. 10, p. 15. — 31) Dieselben, Ueber das combinirte Vorkommen von Entwicklungsstörungen u. rhachit. Veränderungen etc. Ibid. Bd. 11, p. 40. — 32) Dieselben, Doppels. Mangel d. ganzen Labyrinths etc., ibid. Bd. 11, p. 281. — 33) Dieselben, Untersuchungsergebnisse von 4 Felsenbeinen zweier Taubst. ibid. Bd. 13, p. 255 — 34) Dieselben, Untersuchungsergebn. von 6 Felsenb. dreier Taubst., ibid. Bd. 15, p. 87. — 35) Karsch, Zur Statistik der Taubst. in der Pfalz Friedreich's Bl. f. gerichtl. Med. 1882, Bd. 9 u. 10. — 36) Palacios, Atresie des äuss. Gehörganges etc., Revista de Med. y Cir. pract. J. VII, No. 99. Ref. Mon. f. O., 1880, No. 10. — 37) Hessler, Congenit. Atresie d. äuss. Gehörganges, Arch. f. O. Bd. 16, p. 82. — 38) Macauln, Missbildung, The Specialist, London 1881, 1. Oct. Ref. Arch. f. O., Bd. 18, p. 197. — 39) Knapp, Beiderseit. rudiment. Ohrmuschel mit Fehlen d. äuss. Gehörgänge, Zeitschr. f. O., Bd. 11, p. 55. — 40) Hartmann, Taubstummheit etc., Stuttgart 1880. — 41) Robb, Mikrotia, The americ. Journ. of otol., Bd. 3, p 228. Ref. Arch. f. O. Bd. 18, p. 220 und Zeitschr. f. O. Bd. 11, p. 160. — 42) Jacobson, Bericht etc., Arch. f. O. Bd 19, p. 34. — 43) Meyer, Ein Beitrag zu den Missbild. im Bereiche der ersten Kiemenspalte etc, Langenbeck's Arch. Bd. 29, Heft 3. — 44) Wagenhäuser, Bericht über d. J. 1880 u. 1881 d.

Würzb. Poliklinik, Arch. f. O., Bd. 19, p. 55. — 45) Derselbe, Bericht über d. J. 83 u. 84 der Tübinger Polikl, Arch. f O, Bd 21, p. 269. — 46) Ders., Anatom. Befund etc, Missbild. des l. Ohres, Arch f. O, Bd 26, p 1. — 47) Ders., Pathol. Anat. d. Gehörorgans in Ziegler's Lehrb. d. spec. Anat Jena 1886 — 48) Kiesselbach, Versuch zur Anlegung eines äuss Gehörganges, Arch f O., Bd. 19, p. 127. — 49) Ders., Ueber die Missbild d. Ohrmuschel etc, Gerlach's Beitr. zur Morphologie etc, 1885 Ref. Arch f O. Bd. 22, p 165 — 50) Blau, Fälle von Missbildung etc., Arch. f. O., Bd. 19, p. 205. — 51) Toynbee, Krankheiten des Gehörorgans, deutsche Uebers., p. 16. — 52) Köhler, Beschreib. d. physiol und pathol Präpar aus der Samml. d Hofr. Loder etc, Leipzig 1795, Thl 1, p. 148, No. 583 (cit nach Lincke). — 53) Bernard, Journ de physiol. expériment. de J. Magendie, Tome IV (cit. nach Lincke). — 54) Schubert, Bericht etc, Arch f O. Bd 22, p 165 — 55) Truckenbrod, Eine Missbildung des Ohres, Zeitschr. f. O. Bd. 14, p 179. — 56) Kölliker, Entwicklungsgeschichte etc., 1879, p. 753. — 57) Bürkner, Bericht etc., Arch. f. O. Bd. 22, p 200. — 58) Szenes, Bericht etc., Arch. f. O. Bd 24, p. 185 — 59) Thomas, Congenital absence of auricle etc., Brit. med. Journ 1885, p. 26. Ref Zeitschr f O. Bd. 15, p. 225. — 60) Dyer, Fistula of the antitragus, Med. News, 1885, p. 24. Ref. Zeitschr. f O. Bd. 15, p 225 — 61) Ranke, Sitzungsberichte d. morpholog. Gesellsch in München, 1885 und Münchener med Wochenschr 1889, 35. — 62a) Rohrer, Ueber Bildungsanomalien der Ohrmuschel, Tageblatt der 58. Naturf.-Vers in Strassburg, p. 137 — 62b) Ders., Weitere Mittheilungen über Bildungsanomalien der Ohrmuschel, Bericht über die otiatr. Section der 59. Naturf.-Vers., Zeitschr. f. O. Bd 16, p. 267. — 63) Corson, Fall von beiders rudiment Ohrmuscheln, New-York Med. Times, Mai 1886. Ref. Zeitschr. f. O. Bd. 16, p. 301. — 64) Steinbrügge, Missbildung der Ohrmuschel etc., Zeitschr. f. O. Bd. 17, p. 272. — 65) Joél, Ueber Atresia auris congen., Zeitschr. f. O. Bd. 18, p. 278. — 66) Ogston, A case of arrested development etc., Edinb. med. Journ. Sept. 1880 (cit. nach Meyer). — 67) His, Die Formentwicklung der menschl. Ohrmuschel, 3. Congrès internat. d'Otologie à Bâle, Compt. rend. p. 149. — 68) Gradenigo, Die embryonale Anlage des Mittelohres, Wien 1887. — 69) Lannois, La surdi-mutité et les sourds-muets devant la loi, Lyon et Paris 1889. — 70) Erhard, Rationelle Otiatrik, 1859, p. 146 ff. — 71) v. Tröltsch, Lehrbuch etc, 1877, p. 82, 129. — 72) Schwartze, Lehrb. d. chirurg. Krankh. des Ohres, Stuttgart 1885, p. 66, 80, 356. — 73) Politzer, Lehrb. etc., Stuttgart 1887, p. 543 ff. — 74) Gruber, Lehrbuch etc, Wien 1888, p. 254, 548 (angeb. Atresie d. r. Ost pharyng. tub.) 589 — 75) Derselbe, Missbildung, Wien. med. Wochenbl. 1865, p. 1. Ref Arch. f O. Bd. 2, p. 154. — 76) Lucae, Anat. physiol Beitr. z. Ohrenheilk, Virchow's Arch. Bd. 29, S. 33 ff — 77) M. Schultze, Virchow's Arch. Bd. 20, p. 378. — 78) Wallbaum, Ueber Missbildungen des knöchernen Gehörorganes, Virchow's Arch. Bd. 11, p. 503. — 78) Lemcke, Die Taubstummenschulen in Ludwigslust. Ztschr. f O. Bd 16, p. 1. — 79) Schmaltz, Die Taubstummen im Königreich Sachsen, Leipzig 1884. — 80) Schubert, Bericht über d. 2 ohrenärztl. Lustrum, Arch f. O Bd 30, p. 49. — 81) Mygind, Uebersicht über die pathol-anatom. Veränderungen d. Gehörorg. Taubst, ibid. p. 76 (ausführlichstes Literaturverzeichniss u. tabellar. Uebers.). — 82) Derselbe, Die angeb. Taubheit, Beitr. z Aetiolog und Pathogen. d Taubstummheit, Berlin 1890 — 83) O. Israel, Angeb. Spalten d. Ohrläppchens, Virch. Arch Bd. 119, Heft 2 — 84) Gradenigo, Zur Morphologie der Ohrmuschel etc., Arch. f. O. Bd. 30, p. 285.

Pathologische Veränderungen des knöchernen Schläfenbeins im Allgemeinen.

Atrophie des Felsenbeins, Dehiscenzen.

Abgesehen von der zuweilen vorkommenden senilen Form der Atrophie, tritt eine solche nach den Beobachtungen Zuckerkandl's[1]) in Folge frühzeitiger Synostose von Nähten, durch den Druck des wachsenden Gehirns, ferner bei hydrocephalischen Zuständen sowie in Folge von Hirnhypertrophie gelegentlich auf. Die Atrophie, welche sich auch durch Verdünnung anderer Schädelknochen manifestirt, äussert sich am Felsenbeine namentlich durch Veränderungen seiner hinteren Wand. Durch Schwund des Knochengewebes vor und hinter der Vereinigungsstelle des oberen und hinteren halbzirkelförmigen Bogenganges erscheint diese Gegend, deren Härte der Einwirkung des Druckes Widerstand leistet, vorgewölbt; der vordere Rand des Sulcus sigmoideus ist verstrichen, und bei höheren Graden der Atrophie liegt sogar der Grund des inneren Gehörganges frei zu Tage. Die obere Fläche des Felsenbeins ist abgeflacht und dünn; im Uebrigen finden sich bei hochgradiger Atrophie auch Dehiscenzen der halbzirkelförmigen Kanäle.

Da die Dehiscenzen, die Spalt- oder Lückenbildungen im Schläfenbeine, zum Theil wenigstens, gleichfalls infolge abnormer Druckverhältnisse, durch welche eine Resorption des Knochengewebes bewirkt wird, zu Stande kommen, so möge die Besprechung derselben hier angereiht werden. Es finden sich nicht selten, namentlich an macerirten Schädeln, Lücken im Tegmen tympani, meist in der Gegend des Hammer-Ambossgelenkes [Bürkner[6])], in der Decke des Antrum mastoideum, im Canalis Fallopiae, seltener im Canalis caroticus, in der Fossa jugularis, der vorderen und inneren Wand des Processus mastoideus, im Sulcus sigmoideus, in der Schuppe des Schläfenbeins. Lücken in der Lamina ext. des Proc. mastoideus sowie in der Fissura mastoideosquamosa können Pneumatocele bedingen; insbesondere haben jedoch die Dehiscenzen des Tegmen tympani wegen ihrer practischen Wichtigkeit das Interesse der Anatomen und Ohrenärzte von jeher in Anspruch genommen. Valsalva[2]) hielt dieselben sogar für normale Aperturen, und suchte durch Injectionen eine constante, wenngleich oft nur durch enge Kanälchen stattfindende Communication der Schädelhöhle mit der Paukenhöhle nachzuweisen. Von den neueren Beobachtern sind verschiedene Deutungsversuche der Lücken im Paukenhöhlendache gemacht worden. Schwartze[14]) und Jänicke[8]) betrachten die Lücken als angeborene Bildungsdefecte; Luschka[4]) leitet sie vom Drucke Pacchioni'scher Granulationen ab; Hyrtl beschuldigt gewaltsames Schnäuzen und den gesteigerten Verbrauch an Knochenerde während der Gravidität als Ursache, v. Troeltsch[5]) die häufige Vornahme

des Valsalva'schen Versuches. Bürkner[6]), Flesch[9]) und Kiesselbach[11]) stimmen darüber überein, dass verschiedene Ursachen die Lückenbildung veranlassen können, dass jedoch in den meisten Fällen Resorption der Knochensubstanz durch den Druck des Gehirns erfolge, da neben den Dehiscenzen des Tegmen tympani gewöhnlich tiefe Impressiones digitatae, Verdünnung anderer Schädelknochen und sonstige Lückenbildungen, namentlich in der Orbita vorkommen. Als begünstigende Momente kommen nach Flesch ausgedehnte pneumatische Räume, Erweiterungen der Trommelhöhle, nach Kiesselbach*) vor Allem rhachitische Erweichung des Knochens hinzu. Eine einfache und, wie mir scheint, dankenswerthe Klärung der Frage giebt Flesch[10]) in einer späteren Mittheilung, in welcher derselbe die Seltenheit des Befundes von Dehiscenzen an frischen Schädeln im Gegensatz zu demjenigen an macerirten hervorhebt. In den meisten Fällen dürfte es sich um dünne, der Kalksalze entbehrende Knochenplättchen handeln, welche bei der Maceration zerfallen sind. Wird die Dura mater am frischen Präparate vorsichtig abgelöst, so bleiben diese dünnen Plättchen erhalten; wirkliche Defecte müssen demnach zu den Seltenheiten gerechnet werden.

Körner[14]) hat Untersuchungen über spontane Dehiscenzen im Dache der Paukenhöhle an 131 Schädeln, von welchen 39 dolichocephal und 92 brachycephal waren, vorgenommen. Körner fand, dass bei ersteren keine Dehiscenzen im eigentlichen Paukenhöhlendache vorkommen, 7 Mal fanden sich dagegen Oeffnungen, welche in andere Knochenlücken führten, so namentlich in ein System von Knochenzellen, welche im Winkel zwischen Boden und Seitenwand der mittleren Schädelgrube, über dem äusseren Gehörgange liegen. Unter den brachycephalen Schädeln fanden sich 9 mit Dehiscenzen im Tegmen tympani. Letztere wären demnach in Betreff einer Ueberleitung entzündlicher Processe von der Trommelhöhle auf den Schädelinhalt mehr gefährdet.

Derselbe Autor[15]) stellte Untersuchungen über Knochenlücken im Boden der Paukenhöhle an, und fand solche, entsprechend dem tieferen Eindringen und der grösseren Weite der rechten Fossa jugularis häufiger auf der rechten Seite. Die rechte Fossa jugularis erschien an 449 Schädeln 264 Mal weiter und tiefer als die linke, und an 30 dieser Schädel wurde 22 Mal rechterseits, 8 Mal linkerseits Lückenbildung beobachtet. Körner erblickt auch in diesem Verhalten eine Ursache für die grössere Gefährlichkeit rechtsseitiger Ohreiterungen.

1) Zuckerkandl, Atrophie des Felsenbeins, Mon. f. O. 1878, No. 8. — 2) Valsalva, Tractatus de aure, Venet. 1741, Cap. II, 14, vgl. Ref. Zeitschr. f. O. Bd. 8, p. 65. — 3) Hyrtl, Ueber spontane Dehiscenzen etc., Sitzungsber. d. k. k. Akad. d. Wissensch. in Wien, Jahrg. 1858, Bd. 30, No. 16, p. 275. — 4) Luschka, Virchow's Arch. Bd. 18, p. 166. — 5) v. Tröltsch, Lehrbuch, 1877, p. 156ff. — 6) Bürkner, Zur sog. Dehiscenz d. Tegm. tymp., Arch. f. O. Bd. 13, p. 185. — 7) Derselbe, Zur Casuistik der Knochenlücken im Schläfenbein, ibid., Bd. 15, p. 264. — 8) Jänicke, Beitrag zu den Anomalien der Schädelbasis etc., Dissert. inaug. Kiel 1877. — 9) Flesch, Zur Kenntniss der sog. Dehiscenzen d. Tegm. tymp. Arch. f. O. Bd. 14, p. 15. — 10) Derselbe, zur Dehiscenz des T. t., ibid. Bd. 18, p. 66. — 11) Kiesselbach, Beitr. z. norm. und pathol. Anat. d. Schläfenbeins, Arch. f. O. Bd. 15, p. 246ff. — 12) Gruber, Ueber spontane Dehiscenz d. Schläfenbeins, Allgem. Wiener med. Ztg. 1887, No. 19. — 13) Wernher, Enorme Luft-

*) Kiesselbach sah auch Infractionen der Lamina ext. des hinteren Schuppentheiles in Folge von Rhachitis. Ueber derartige Infractionen vgl. auch Bezold, Mon. f. O., 1874, No. 1.

geschwulst durch Dehiscenz d. Zellen d. Wfs. entstanden etc., Deutsche Ztschr. f. Chir. Bd. 3. — 14) Schwartze, Pathol. Anatomie d O, Berlin 1878, p. 7. — 15) Körner, Zur Kenntniss der sog. spontanen Dehiscenzen im Dache der Paukenhöhle, Arch f. O Bd. 28, p 169. — 16) Derselbe, Ueber die Fossa jugularis u. d. Knochenlücken im Boden der Paukenhöhle, ibid., Bd. 30, p. 236.

Allgemeine und partielle Hyperostose des Schläfenbeins.

Die Hyperostose des Schläfenbeins, welche in einer Massenzunahme des gesammten Knochens besteht, und gewöhnlich mit elfenbeinartiger Härte desselben verbunden ist, hat sehr oft eine Verengerung der knöchernen Kanäle, namentlich des inneren Gehörganges, sowie die Bildung von Exostosen, Osteophyten oder partiellen Auftreibungen im Gefolge. Sie kommt als Theilerscheinung einer allgemeinen Hyperostosis cranii vor. Die partiellen Hyperostosen und Sclerosen beruhen auf örtlichen chronischen Entzündungsprocessen, langwierigen Eiterungen des Mittelohres und wiederholten periostitischen Reizungsvorgängen, wodurch ausser der so häufigen Sclerosirung und Vergrösserung der Pars mastoidea auch Vergrösserung und Ankylosirung der Gehörknöchelchenkette, knöcherne Verengerung und Verschlussbildung an den Labyrinthfenstern bedingt werden können. Als Ursachen der allgemeinen Hyperostose vermuthet man Syphilis oder Rhachitis.

Eine ungewöhnliche Verbreitung von Osteophyten am Schläfenbeine sah Zuckerkandl[14]) in zwei Fällen, in welchen eitrige Entzündungen und cariöse Processe voraufgegangen waren. Die Osteophyten fanden sich auf der äusseren Fläche des Warzenfortsatzes, auf den Gehörgangswänden, in der Fossa sigmoidea, innerhalb grosser Zellen des Warzenfortsatzes. Im zweiten Falle nahmen sie die obere Felsenbeinfläche ein. Die Paukenhöhle war in beiden Fällen normal.

Osteome an der Aussenfläche der Schuppe des Schläfenbeins sind von C. O. Weber[21]) und Gruber[19]) beschrieben worden. Politzer[15]) sah zwei Fälle von Osteomen des Warzenfortsatzes, deren eines, von der Grösse einer Wallnuss, zugleich die hintere Gehörgangswand vorgebaucht, und dadurch Verschluss des äusseren Ganges bewirkt hatte. Ferner berichtet Weinlechner[17]) über ein kastaniengrosses Osteom des Warzenfortsatzes, welches operativ entfernt worden war, und sich dabei von beträchtlicher Härte erwiesen hatte. Der Autor erklärt die in dieser Gegend vorkommenden Osteome für periostale Producte, welche schliesslich immer compact und elfenbeinhart werden, im Gegensatze zu den von Epiphysenknorpeln entspringenden, meist angeborenen Formen, aus welchen durch Aufnahme von Kalksalzen spongiöse Knochengeschwülste entstehen. Die Osteome der Warzenfortsatzgegend sind sehr selten und treten, ebenso wie die meisten Exostosen des Gehörganges, erst am Ende der zweiten Lebensdekade auf.

Hyperostose des knöchernen Gehörganges entsteht nicht selten in Folge chronisch entzündlicher Reizungszustände des Knochens oder Periostes, bei cariösen Processen, Otorrhoen, seltener bei einfachen,

nicht eitrigen Mittelohrprocessen, und betrifft bald nur einzelne Wände, bald den ganzen Kanal. Nach Gruber[19]) findet zuweilen eine Verlängerung des knöchernen Ganges durch Verknöcherung des knorpeligen Abschnittes statt. Derselbe Autor beobachtete knöchernen Verschluss des Ganges, wenn im frühesten Kindesalter bereits Atresie des Meatus ext. durch Verwachsung der Weichtheile entstanden war, bevor der knöcherne Abschnitt sich in normaler Weise entwickeln konnte. Moos[26]) durchbohrte einen 7 mm tiefen knöchernen Verschluss des allgemein hyperostotischen Gehörganges, welcher sich infolge einer 14 Wochen lang dauernden, acut entstandenen Otorrhoe entwickelt hatte und beobachtete ferner[30]) doppelseitige knöcherne Atresie in Folge chronischen Eczems. Auch Bremer[12]) sah hinter einer Exostosenbildung den Gehörgang durch eine knöcherne Wand völlig verschlossen, desgleichen Jacobson[13]) in einem Falle von erworbener Atresie nach chronischer Otorrhoe. Weitere Fälle von totalem knöchernen Verschlusse des Gehörganges sind von Burnett[62]) und Ayres[48]) mitgetheilt.

Die Exostosen des Gehörgangs sind wohl in einer grossen Zahl von Fällen als periostale Osteome aufzufassen. Sie erscheinen als halbkugelförmige oder ovale, meist mit breiter Basis aufsitzende, seltener gestielt entspringende knöcherne Gebilde, welche gewöhnlich eine glatte Oberfläche und normale häutige Bekleidung darbieten. Man unterscheidet die compacten, elfenbeinharten Exostosen von den seltneren spongiösen Formen und den nur ausnahmsweise vorkommenden hohlen Knochenblasen [Autenrieth[20]), Hansen[50])]. Die Härte des Knochengewebes ist zuweilen überraschend; sie widersteht dann zu Ungunsten des Operirenden der Härte des stählernen Meissels in ungeahnter Weise. Nach partieller Abtragung scheinen diese Geschwülste stationär zu bleiben, vielleicht sogar sich zu verkleinern.

Die Exostosen sitzen am häufigsten im äusseren Theile des knöchernen Gehörganges [Virchow[53])], seltener in der Nähe des Trommelfells. Die hintere obere Wand ist öfter befallen, als die vordere. Die Geschwülste treten entweder vereinzelt oder mehrfach, zu zweien oder dreien auf, auch greifen sie von einer Wand auf die andere über, so dass bei fortschreitendem Wachsthum nur kleine Lücken und Spalten zwischen ihnen übrig bleiben, ferner kommen sie doppelseitig und zwar oft an symmetrischen Stellen vor.

Moos[27]) hatte in 4 Fällen Gelegenheit, doppelseitige symmetrisch stehende herzförmige Exostosenbildung im äusseren Gehörgange zu beobachten. Es handelte sich um kleine weisse Geschwülste, welche an der oberen Gehörgangswand ganz nahe dem Trommelfell, der Membrana flaccida gegenüber sassen. Der Autor betrachtet diese Bildungen als einfache Hyperplasien, „welche aus irritativen Vorgängen zu der Zeit, zu welcher der Trommelfellring mit der Schläfenbeinschuppe verwächst, hervorgegangen sind.“

Von Hedinger[45]) wurde eine nach eitriger Entzündung entstandene Gehörgangsexostose mikroskopisch untersucht. Es zeigte sich, dass dieselbe in diesem Falle durch Verknöcherung des gewucherten Papillar-

körpers der Gehörgangshaut entstanden war. Die Ossification des Bindegewebes hatte in einzelnen Herden stattgefunden, die Knochenneubildung war nicht vom Periost oder von der knöchernen Wand ausgegangen. Cocks[32]) beschrieb zwei ossificirende polypöse Geschwülste, welche gestielt neben einander aufsassen und mit der Drahtschlinge entfernt werden konnten. Endlich berichtet E. Ménière[33]) über das Entstehen einer Exostose an Stelle eines Epithelialtumors, welcher operativ entfernt worden war. Man hatte die Ursprungsstelle der Geschwulst nach der Operation mit Pâte de Canquoin geätzt.

Die Entwicklung dieser Geschwülste geschieht ganz unmerklich. Nur in seltenen Fällen sind sie der Sitz neuralgischer Schmerzen [Moos[29])]. Zuweilen scheinen sie lange Jahre stationär zu bleiben, dann plötzlich zu wachsen, bis der Verschluss des Gehörganges vollendet ist. Das männliche Geschlecht wird häufiger befallen, als das weibliche. Was das Alter betrifft, so fand Bezold[51]) bei seinen zahlreichen Untersuchungen kindlicher Gehörorgane keine Exostosen; auch Wagenhäuser[58]) bezeichnet das von ihm beobachtete Vorkommen symmetrischer Exostosenbildungen bei einem 17jährigen Jüngling als ungewöhnlich frühzeitig. Field[35]) sah dagegen nach Entfernung eines Polypen bei einem erst 3 Jahre alten Mädchen im Zeitraum weniger Monate eine knöcherne Geschwulst sich daselbst entwickeln, welche den Gehörgang grösstentheils ausfüllte, und Orne Green[40]) berichtet über einen Fall von Exostosenbildung bei einem 14jährigen Knaben, welcher seit drei Jahren an Otorrhoe gelitten hatte. Immerhin scheint also das Auftreten von Knochenauswüchsen des äusseren Gehörganges im kindlichen Alter selten zu sein.

Die Ursachen der Exostosenbildung sind in der Mehrzahl der Fälle unbekannt. Die von Toynbee[23]) als ätiologisches Moment angeführte rheumatische oder arthritische Diathese, reichliche und reizende Kost, alkoholische Getränke, syphilitische Dyskrasie, können nicht mehr als Ursachen des Leidens betrachtet werden, seitdem durch zahlreiche Beobachtungen das Fehlen derartiger Schädlichkeiten bei Exostosenbildung constatirt worden ist. Nach Schwartze sind hereditäre Einflüsse zuweilen bemerkbar. In einer verhältnissmässig grossen Zahl von Fällen — ich zählte unter 30 Fällen 13 mal, also in 43,3 pCt. — gingen jedoch Otorrhoen von kürzerer oder längerer Dauer voraus. In einem anderen Theile der Fälle mag chronische, nicht eitrige Mittelohrentzündung die Exostosenbildung begünstigt haben. In einem selbstbeobachteten Falle von linksseitiger Elfenbeinexostose, welcher einen 44jährigen Mann betraf, bestand die Ohreiterung seit dem 6. Lebensjahre. In einem anderen Falle (52jähriger Mann) hatte im 7. Lebensjahre gleichfalls eine eitrige Mittelohrentzündung stattgefunden. Auch traumatische Reize sind als Ursachen von Exostosenbildung beobachtet worden.

Bekanntlich wurde der Behauptung Seligmann's[24]), dass die Gehörgangsexostosen, welche man häufig in den langgestreckten Amerikanerschädeln findet, durch die künstliche Deformirung derselben bedingt worden seien, von Welcker[25]), Virchow[33]), Turner[42]) und Blake[10]) widersprochen. Welcker nahm an, dass

die überseeischen Stämme überhaupt häufiger von Knochenauswüchsen im Meatus ext. befallen würden; Ayres[48]) hält die Exostosen in Amerika zur Zeit für selten, gesteht dagegen zu, dass sie in früheren Perioden, entsprechend den positiven Befunden an prähistorischen Schädeln, häufiger vorgekommen sein mögen.

1) Albers, Bericht über 84 Leichenöffnungen, Deutsche Klin. 1850, No. 38 bis 52) — 2) Huschke, Ueber Cranioskerosis totalis rhachitica, Jena 1858. — 3) Flesch, Beitr. z. norm u. pathol. Anat. d. Gehörorgans, Arch f. O. Bd. 18, p 66. — 4) Moos, Zwei Fälle von Hyperostose d. Felsenbeins mit doppelseitiger Ankylose des Steigbügels. Arch. f O Bd. 2, p. 190 — 5) Derselbe, Hyperostose des Schädels und der beiden Felsenbeine etc., Arch. f Augen- und Ohrenheilkunde Bd. 2, Abth. I, p 108. — 6) Derselbe, Sectionsergebnisse, ibid. Bd, 7, p. 245 und 247. — 7) Hack, Hyperostose der beiden Felsenbeine etc.. ibid. Bd. 2. Abth. I, p. 250. — 8) Moos und Steinbrügge, Hyperostosen und Exostosenbildung, etc., Zeitschr. f. O. Bd. 11, p. 48. — 9) Burckhardt-Merian, Nachtrag zu voriger Mittheilung, ibid. p. 226. — 10) Zaufal, Beitr. z. pathol. Anat d. Gehörorgans, Arch. f. O Bd. 2, p. 174 — 11) Lucae, Hyperostose am Promontorium d. beid. Felsenb., ibid. p 84 — 12) Teichmann, Vergrösserung von Gehörknöchelchen, Zeitschr. f. O. Bd 18, p. 5 — 13) Jacobson. Bericht etc, Arch. f O. Bd 19, p. 33 und 34. — 14) Zuckerkandl, Ueber eine selt. Ausbreitungsweise v. Osteophyt. im Schläfenbein, Mon. f. O. 1886, No 3 — 15) Politzer, Osteom d. Warzenforts., Lehrb., 2. Aufl., p. 420 — 16) Buck, Arch. f Aug u. O. Bd 3, Abth. II. p. 11. — 17) Weinlechner, Osteom in der Warzengegend etc, Mon. f O. 1886, No 11. — 18) Florency, Exostose d. Proc. mastoid., Paris méd, Avril 1886. Ref. Mon. f. O. 1887, Mo. 1. — 19) Gruber, Osteome an d. Schuppe etc, Lehrb., 2. Aufl. p 375. Verknöcherung d. knorpel. Gehörg. p. 348.

Exostosen des äusseren Gehörganges

20) Autenrieth, Reil's Arch. f. Physiol. 1809, S. 349 (nach v Tröltsch). — 21) C. O. Weber, Die Exostosen und Enchondrome, Bonn 1856 — 22) Bonnafont, L'Union méd. 1868, Mai 30. Ref. Arch. f. O. Bd. 4, p 306. — 23) Toynbee, Diseases of the ear, deutsche Uebers p 110ff. — 24) Seligmann, Sitzungsb. d. k. k Akad d Wissensch in Wien, Jahrg. 1864, p 55. — 25) Welcker, Exostosen d. äuss. Gehörganges. Arch f. O. Bd. 1, p. 167. — 26) Moos, Fall von Anbohrung d. in Folge von Entzünd knöchern verschlossenen äuss Gehörg., Virchow's Arch Bd 73, p 154 Ref. Zeitschr. f. O Bd. 8, p 88 — 27) Derselbe, Ueber doppels. symmetrische Exostosenbild. im äuss. Gehörg, Arch. f. Aug u O. Bd 2, Abth. 1, p 113, vgl Ztschr. f. O. Bd 13, p. 158 — 28) Derselbe, Ein Fall von Verschliess d. äuss. Gehörg. etc., Zeitschr. f O. Bd 8, p. 148. — 29) Derselbe, Ein Fall von Neuralgie, hauptsächlich im Bereiche d. 2 Trigeminusastes durch Exostosenbildung im äuss. Gehörg., Berl. klin. W. 1884, No. 8 — 30) Ders., Erworb. Atresie beid äuss. Gehörg in Folge von chron. Eczem, Zeitschr. f. O Bd. 13, p. 165. — 31) Aldinger, Zwei Fälle von Exostosen im äuss. Gehörg., Arch. f. O. Bd. 11, p. 113. — 32) Ménière, Comptes rend du III. Congr. intern. à Bâle, p 72 — 33) Jaquemart, ibid p. 329. — 34) Matthewson, Exostose d. äuss Gehörg etc., Bericht d. 1. Congr. d. intern otol. Gesellsch zu New-York, Sept 1876. Ref. Arch f. O. Bd. 13, p 312. — 35) Field, On the etiology of aural exost etc. Brit med. Journ 1878, 2 Febr. Ref. Zeitschr. f. O. 8, p 88. — 36) Derselbe, Case of ivory exostosis in both ears, The Lancet 1878. No. 20. Ref Zeitschr. f. O Bd 8, p 168. — 37) Derselbe, Brit med. Journ. 1883, 24. Nov. — 38) Derselbe, On aural exostosis, The Lancet 1885, p. 980. Ref Zeitschr. f O. Bd 15, p. 224. — 39) Dr. L. B. in Hamburg, Zur Casuistik der Knochengeschwülste d. äuss. Gehörg, Arch. f. O. Bd. 10, p. 110. — 40) Orne Green, Exostosen des Gehörgangs etc., Boston med and surg. Journ 1878, 18. April. Ref. Zeitschr. f. O. Bd. 8, p. 101 — 41) Delstauche jr, Contribution à l'étude des tumeurs osseuses etc., Brüssel 1878. Ref. Zeitschr. f. O Bd. 8, p. 169. — 42) Bremer, Om Behandlingen of Exostoser i Oeregangen, Hospit Tidende 1879, No. 2. Ref. Arch. f. O. Bd. 15, p. 65 — 43) Turner, On exostoses within the ext audit. meatus, Journ. of anat and physiol, Vol. 13, Part. 11, p, 200. Ref. Zeitschr. f. O. Bd. 8, p 306. — 44) Gardiner Brown, Ivory exostosis etc., The Lancet 1880, 13. March — 45) Hedinger, Ueber

eine eigenthüml. Exostose im Ohr, Zeitschr. f. O. Bd 10, p. 49. — 46) C. J. Blake, On the occurrence of exostoses within the ext. audit. canal in prehistoric men, Amer. Journ. of Otol Vol 2, No. 2. — 47) Cassels, Ueber die Aetiologie der Exostosen d. Ohres etc., s. Knapp's Bericht über d. internat. med. Congr. zu London 1881, Zeitschr. f. O. Bd. 10, p. 274. — 48) Ayres, Exostosen d. äuss. Gehörg., Zeitschr. f. O. Bd. 11, p. 95. — 49) Munson, Ein Fall von chron. eitriger Mittelohrentz. mit Exostose d. Gehörg., Zeitschr. f. O. Bd. 11, p. 255. — 50) Tage Hansen, Exostose i Oeregangen, Hospitalstidende, Bd. 9, No. 13. — 51) Bezold, Bericht über die vom J. 1884 bis 86 behandelten Ohrenkranken, Arch. f. O. Bd. 25, p. 213. — 52) Cocks, Gestielte Exostose im äuss. Gehörg. in Folge langdauernder Eiterung etc., Zeitschr. f. O. Bd. 13, p 172. — 53) Virchow, Ueber krankhaft veränderte Knochen alter Peruaner, Sitzungsber. d. kgl. preuss. Akad. d Wissensch. 1885, p. 137. Ref. Arch. f. O Bd. 23, p. 170 u. Zeitschr. f. O. Bd. 15, p. 322. — 54) Knapp, Erfolgreiche Ausmeisselung einer den Ohrkanal vollständig ausfüllenden Elfenbeinexost., Zeitschr. f. O. Bd. 15, p 314. — 55) Benson, Ivory exostosis of audit. meat, The Brit. med. Journ. 1885, p. 790. Ref. Zeitschr. f. O. Bd. 15, p. 224. — 56) Stone, Operation einer elfenbeinharten Gehörgangsexost., Liverpool med. chir. Journ. 1888. Ref. Mon. f O. 1888, No 5. — 57) Story, Exostosis in the audit. meat., Dublin Journ. of med science 1888, Jan. — 58) Wagenhäuser, Bericht etc., Arch. f. O. Bd. 27, p. 161. — 59) Schwartze, Lehrb. d. chir. Krankheiten des O., Stuttgart 1885, p. 100. — 60) Politzer, Lehrbuch, 2 Aufl., p 172 — 61) Heimann, Fall von operirter Exost. im äuss. Gehörg., Zeitschr f O. Bd 19, p. 205 — 62) Burnett, Lehrbuch 1877, p 320. — Noltenius, Eine exquisit gestielte Exostose d. knöchernen Gehörg., Mon. f. O. 1890, No. 9.

Bösartige Neubildungen im Schläfenbein.

Bösartige Neubildungen entstehen bald primär in den äusseren oder inneren Abtheilungen des Gehörorgans, bald wird das Schläfenbein durch Geschwülste, welche von der Dura mater, von benachbarten Knochen, von der Parotis oder vom Hörnerven ausgehen, in Mitleidenschaft gezogen. Metastatisches Ergriffenwerden des Hörorgans in Fällen von carcinomatöser Entartung anderer Organe [Gruber[27]), Habermann[10])] scheint sehr selten vorzukommen.

Die bisher veröffentlichten Fälle von Zerstörung des Schläfenbeins durch Geschwülste betreffen der Mehrzahl nach Carcinome und Sarkome. Seltener wird über complicirtere Geschwulstformen [Politzer[26]), Rasmussen und Schmiegelow[72])] berichtet. Die durch Cholesteatombildungen bewirkten Zerstörungen des Knochens sollen im Anschlusse an die eitrigen Mittelohrentzündungen besprochen werden.

Die bis jetzt bekannt gewordenen sicheren Fälle primärer Carcinombildung im Schläfenbein sind in übersichtlicher Weise von Kretschmann[21]) zusammengestellt und erschöpfend verwerthet worden. Es handelte sich in allen Fällen um Epithelcarcinome, welche, mikroskopisch betrachtet, aus einem mehr weniger zartem, kleinzellig infiltrirtem Bindegewebsstroma, und aus Zapfen epithelialer Zellen bestanden, deren Querdurchschnitte den bekannten Bau der Zellnester darstellten. Letztere können zum Theil verhornen, und werden dann als Perlkugeln bezeichnet. Kretschmann bemerkt sehr mit Recht, dass ähnliche Bilder häufig auch in Durchschnitten vollkommen gutartiger Polypen angetroffen werden.

Je geringer das bindegewebige Stroma entwickelt erschien, je zahlreicher grosse Zellen gefunden wurden, deren Kerne lebhafte Thei-

lungsvorgänge aufwiesen, desto schneller erfolgte der Zerfall der Tumoren und der von den Geschwulstmassen durchsetzten Theile [2. Fall Kretschmann's, Fall Pierce[13])]. Die im Gehörgange sichtbaren Granulationen sind höckerig, zerklüftet, weich, bluten leicht, sind nicht gestielt, sondern entspringen mit breiter Basis von den Gehörgangswänden [Schwartze[29])], wodurch sie sich von den meisten gutartigen Polypenbildungen unterscheiden. Der das Leiden begleitende Ausfluss aus dem Ohre ist copiös, häufig mit Blut vermischt, fötid, und enthält Knochenpartikelchen.

Die Labyrinthkapsel, die Dura mater, die Nerven und Gefässe, auch die knorpelige Tube widerstehen bis zu einem gewissen Grade der Ausbreitung des bösartigen Processes.*) In manchen Fällen zeigten sich die Arterien entweder intact oder obliterirt, die venösen Sinus waren theils in die Geschwulstmasse aufgegangen, theils gleichfalls obliterirt [Rasmussen und Schmiegelow[12])]; stärkere Blutungen sind daher nicht beobachtet worden. Facialislähmung war fast immer vorhanden, da der Fallopi'sche Kanal durch die Ausbreitung der Geschwulst an verschiedenen Stellen in Mitleidenschaft gezogen werden kann. Anschwellung der benachbarten Lymphdrüsen trat nicht immer auf. In 16 Fällen ward sie 4 mal beobachtet, 6 mal fehlte sie, und ebenso oft fand sich keine Angabe darüber.

Das Epitheliom kann in der Ohrmuschel als Knötchen oder Geschwür beginnen, sich in den äusseren Gehörgang fortsetzen, und auf diesem Wege in die Tiefe dringen. [Politzer[25]), Pooley[22]), Kipp[20]), Seely[15]), Gruber[27]), Ménière jr.[16]), Stacke[12]).] Nach Politzer entsteht dasselbe meist in der Cutis des oberen Helixabschnittes. In anderen Fällen entspringt die Neubildung im äusseren Gehörgange. [Kessel[1]), Brunner[2]), Delstanche jr.[6]), Moos[14]), Jacobson[11]), Pierce[13])]. Nach Schwartze kann das Epitheliom auch primär im Warzenfortsatze entstehen.

Ebenso zahlreich sind jedoch auch die Fälle, in welchen die Neubildung zweifellos ihren Ursprung in der Trommelhöhle genommen hatte und von hier aus nach aussen und nach innen gewuchert war, bis ein Durchbruch vor der Ohrmuschel, durch den Warzenfortsatz oder durch die Dura mater zu Stande kam. Da die gesunde Paukenhöhle kein Epithel besitzt, welches einen geeigneten Boden für die Entwickelung eines Epithelioms abgeben könnte, so erscheint es von hohem Interesse, dass in der überwiegenden Zahl der Krebsfälle, welche vom mittleren Ohre ausgingen, jahrelange, oft aus der Kindheit stammende Ohreiterungen bestanden. Die Vermuthung liegt nahe, dass hier die gleichen epidermoidalen Umwandlungen der Paukenhöhlenschleimhaut erfolgt waren [Buss[17])], welche wir der Cholesteatombildung zu Grunde legen, sei es durch eine directe, in ihrem Wesen bis jetzt unbekannte Metamorphose des Epithels, oder, was wahrscheinlicher ist, in Folge des

*) Politzer[26]) sah dagegen einen Fall von Durchbruch eines Carcinoms von der Paukenhöhle in die Spitze der Schnecke. Die Neubildung erstreckte sich in einige Windungen der Schnecke hinein und hatte auch den N. acusticus infiltrirt.

Hineinwachsens der äusseren Haut in das Mittelohr durch Trommelfelldefecte oder Knochenfisteln hindurch. Derartige Umwandlungen einer Schleimhaut in Epidermis tragende, allmählig den Bau der Cutis annehmende Haut mit nachfolgender Entwicklung epithelialer Carcinome sind auch in anderen Regionen des Körpers beobachtet worden [vgl. Piering's Fall von Uteruscarcinom[33])]. Freilich müssen wir zugestehen, dass uns die letzten Bedingungen, unter welchen auf dem neuen Boden das Entstehen einer malignen Neubildung anhebt, bis jetzt gänzlich verborgen sind. Auffallend ist es immerhin, dass gerade in den 4 Fällen, in welchen nach Kretschmann's Zusammenstellung dem Auftreten des Carcinoms keine Ohreiterung voraufging [Billroth-Brunner, 2. Fall von Buss, 2. Fall Kretschmann's, Fall Jacobson's], während dieselbe in den übrigen 12 Fällen viele Jahre hindurch bestand, der Ausgang des Leidens nicht sicher constatirt war, sondern möglicherweise vom Gehörgange und nicht von der Trommelhöhle aus erfolgt sein konnte. In dem 2. Falle von Buss war überdies der N. facialis während Jahresfrist noch nicht gelähmt; erst in den letzten Monaten trat Facialislähmung ein; es spricht also auch dieser Umstand für die Möglichkeit, dass der äussere Gehörgang hier ursprünglich befallen gewesen sei.

Im Uebrigen müssen wir Kretschmann gewiss darin beistimmen, dass auch polypöse Geschwülste, welche oft atypische Wucherungen epithelialer Zapfenbildungen und Verhornungsprocesse in ihrem Innern erkennen lassen, unter Umständen die Keimstätten maligner Neubildungen werden können.

Die Carcinome des Schläfenbeins befallen nach Kretschmann's Zusammenstellung am häufigsten Personen im Alter von 40 bis 60 Jahren ohne Vorzug eines der Geschlechter, und beträgt die Gesammtdauer des Leidens annähernd $1^1/_2$ Jahre. Die rechte Seite war häufiger ergriffen [11 R. gegen 5 L.].

Die von Toynbee[31]) als Krebs des Ohres mitgetheilten Fälle (ein eigener Fall, die übrigen von Cooper, Forster, Wishart und Russel herstammend) betrafen mit Ausnahme des letzten Falles jüngere Individuen, darunter ein Kind von 3 Jahren, so dass eine Verwechslung mit Sarkombildung nicht ausgeschlossen ist Otorrhoe war in diesen Fällen nicht vorausgegangen. Toynbee vermuthete, dass der Ursprung der Geschwülste in der Trommelhöhle stattgefunden habe, doch kann man in der Beschreibung keinen sicheren Anhalt für diese Annahme finden. Auch in dem Falle von Gorham Bacon und Muzzy[32]), in welchem Schwerhörigkeit und Sausen dem Ausflusse 5 Monate lang vorausgingen, war es zur Zeit als Patient in Behandlung kam, wegen Anschwellung der Gehörgangswände nicht mehr möglich, das Trommelfell zu sehen; somit bleibt auch hier der Ursprung der Neubildung ungewiss.

1) Kessel, Epitheliom d. Gehörgangs, Arch. f. O. Bd. 5, p. 184. — 2) Brunner, Epithelialcarcinom d Ohres, ibid Bd 5, p 28 — 3) Schwartze, Fall von primärem Epithelialkrebs des Mittelohres, ibid Bd 9, p. 208 — 4) Rondot, Sur le cancer de l'apophyse mast., Ann. des malad. de l'oreille etc 1875, p. 227ff — 5) Lucae, Epithelialkrebs d. r Felsenbeins, Arch f O. Bd 14, p 127. — 6) Delstanche jr, Fall von prim Epithelialkrebs d. äuss. Gehörg., Arch f. O. Bd. 15, p 21 — 7) Polaillon, Carcinome de l'oreille moyenne et du rocher etc., Arch. des malad. de l'oreille 1879, p. 254ff — 8) E Fränkel, Beitr. z Pathol. und pathol Anatomie d Gehörorg, Zeitschr. f. O. Bd 8, p. 229 — 9) Kipp, Epitheliom d Mittelohres, ibid. Bd 11, p. 6. — 10) Habermann, Metastatisches Carcinom des Gehörorg, Zeitschr f. Heilk Bd. 8 — 11) Jacobson, Cancroid d Ohres, Arch. f. O. Bd. 19, p. 34. — 12) Stacke, Epithelialcarcinom d. Ohrmuschel. ibid.

Bd 20, p. 270. — 13) Pierce, Fall von ausgedehnter Erkrankung des Schläfenbeins etc, Zeitschr. f. O. Bd. 12, p. 114. — 14) Moos, Krebs des häutig-knorpligen Gehörg. etc, ibid Bd 13, p. 166. — 15) Seely, Primäres Epitheliom der Ohrmuschel, ibid Bd. 13, p. 237. — 16) E. Ménière, Tumeur épithéliale du conduit audit. ext, Comptes rend. du 3 Congrès internat. d'Otologie à Bâle, p. 72. — 17) Buss, Zwei Fälle von prim Epithelialkrebs d. Mittelohres. Dissert. inaug., Halle 1885 — 18) Marian, Epithelialcarcinom d. Ohrmuschel u d äuss Gehörgangs, Arch. f. O Bd. 22, p. 211. — 19) Matthewson, Fall von Krebs d. Hörorgans, Transact. of the americ. otol. soc, 11. annual meeting. 1878. — 20) Kipp, Epitheliom d. Ohrmuschel, ibid, 17. ann meet, Vol. III, p. 3 — 21) Kretschmann, Ueber Carcinome d. Schläfenbeins, Arch f. O. Bd. 24, p 231ff — 22) Pooley, A case of epithelioma of the auricle, The med Record, 20 Nov. 1886. Ref. Mon. f. O 1887, p. 41. — 23) Douglas, A. Joy, Epithelioma of the auricle, ibid, 25. Dec. 1886. Ref. Mon. f. O. 1887, p. 41. — 24) Kales, Epithel. of the auricle, ibid., 29. Jan. 1887. Ref. Mon. f. O. 1887, p 79. — 25) Politzer, Lehrbuch, 2. Aufl, p. 421. — 26) Derselbe, p 509ff. — 27) Gruber, Lehrbuch, 2. Auflage, p. 383ff. — 28) Schwartze, Lehrbuch. Stuttgart 1885, p. 78. — 29) Derselbe, p. 227ff. — 30) Derselbe, p 379 — 31) Toynbee, Diseases etc, Deutsche Uebers. p 392ff. — 32) Gorham Bacon und Muzzy, Fall von Krebs d. Ohres, d. wahrscheinl. in d Paukenhöhle seinen Ursprung genommen, Zeitschr f. O. Bd. 19, p. 263. — 33) Piering, Vortr. im Verein deutscher Aerzte zu Prag, 1 Juli 1887. — 34) Ferreri, Sull' epitelioma del padiglione dell' orecchio etc., Lo speriment. 1888, Luglio.

Die Sarkome des Schläfenbeins bewirken gleiche Zerstörungen des Knochens und der Weichtheile wie die Carcinome, unterscheiden sich aber von letzteren dadurch, dass sie vorwiegend im Uebrigen gesunde Kinder befallen, und im Verlaufe weniger Monate das tödtliche Ende herbeiführen [Schwartze[29])]. Die Ursprungsstelle der primären Sarkome des Felsenbeins ist nicht immer zu entdecken; die Auskleidung der Trommelhöhle, die Warzenfortsatzzellen, das Periost des Warzenfortsatzes*), der Duraüberzug des Felsenbeins können die ursprüngliche Matrix abgeben. Eiterung resp. wässeriger Ausfluss ging dem Leiden in den bekannt gewordenen Fällen nur einige Male [Hartmann[64]), Orne Green[70]), Cassels[65])] kürzere oder längere Zeit vorauf. Die Geschwülste erscheinen auf dem Durchschnitte weich, infiltrirten Lymphdrüsen ähnlich, von blassgrauer oder gelblichweisser Farbe, bestehen zuweilen aus zusammenhängenden Knollen, welche mit Eiter erfüllte Hohlräume umfassen. Im Gehörgange treten meist polypöse Wucherungen auf. Die mikroskopische Untersuchung der Sarkome ergiebt ein faseriges, mit kleineren oder grösseren Rundzellen erfülltes Stroma, in anderen Fällen enthält dasselbe mehr spindelförmige oder polyedrische Zellen.

63) Böke, Osteosarkom, Wien. med. Halle 1863, No. 45, 46. — 64) Hartmann, Rundzellensarkom, Zeitschr. f. O. Bd. 8, p. 213. — 65) Cassels, Clinical report of three cases of malignant ear diseases etc., Glasgow Med. Journ. Decemb. 1879. — 66) Küster, Fibromyxosarcoma cavern. Berl klin.Wochenschr. 1881, No 46 — 67) Christinneck, Fibrosarkoma, Arch. f. O. Bd. 18, p. 291. — 68) Derselbe, Rundzellensarkom, ibid. Bd. 20, p. 34. — 69) Sexton, Destruirendes Adenom d. Felsenbeins, New York med. Journ, 13. Dec. 1884. — 70) Orne Green, Rund-

*) Wenn die Sarkome vom Periost des Warzenfortsatzes ausgehen, so können sie zur Verwechslung mit Abscessen dieser Region Veranlassung geben (vergl. Schwartze-Christinneck).

zellensarkom d. Ohres, Zeitschr. f. O Bd. 14, p. 229. — 71) Stacke u. Kretschmann, Spindelzellensarkom der Ohrmuschel, Arch f. O. Bd. 22, p. 261. — 72) Rasmussen u. Schmiegelow, Psammomatöses Endothelsarkom mit Cholestearintafeln, Zeitschr. f. O. Bd. 15, p. 178. — 73) Haug, Ein Fall von Sarkom d. Paukenhöhle etc., Arch. f. O Bd. 30, p. 126.

Eine seltene und in Betreff der Schläfenbeine bis jetzt einzig dastehende Neubildung beschreibt Politzer (s. dessen Lehrbuch, 2. Aufl., p 511) unter der Bezeichnung eines cavernösen Angioms. Der Fall betraf ein 12jähriges Mädchen, welches seit $1^1/_2$ Jahren an rechtsseitiger Otorrhoe und zeitweiligen Ohrblutungen gelitten hatte. Im äusseren Gehörgange fanden sich blaurothe, leicht blutende polypöse Wucherungen, die hintere knöcherne Wand des Ganges war perforirt, das Trommelfell gleichfalls. Von der ganzen rechten Felsenbeinpyramide aus ragte eine orangengrosse theils verknöcherte, theils schwammig sich anfühlende Geschwulst in die mittlere und hintere Schädelgrube hinein. Die Geschwulst bestand aus verästelten Knochenbälkchen und aus einem cavernösen Fachwerk, welches mit dem Sinus lateralis zusammenhing, und wahrscheinlich von hier aus entsprungen war. Die Knochenmasse des Felsenbeins zeigte sich von Hohlräumen durchsetzt, in welche dendritisch verzweigte Excrescenzen hineinwucherten.

Fälle von secundärem Ergriffenwerden des Schläfenbeins durch maligne Geschwülste, welche von der Dura mater, der Schädelbasis, vom Nasenrachenraum, von der Parotis, dem Oberkiefer oder der Zunge ausgingen, sind mehrfach beobachtet worden. Diese Neubildungen können auch insofern einen schädlichen Einfluss auf das Gehörorgan ausüben, als sie durch frühzeitige Compression oder Zerstörung der Tuben, Functions- und Ernährungsanomalien des Mittelohres verursachen, bevor das Felsenbein selbst ergriffen wird [Moos[75])].

78) Burckhardt-Merian, Fibrosarkom d. inner. Ohres ausg. von der Dura mater, Arch. f. O. Bd. 13, p. 11. — 74) Vermyne, Myxofibrom der Schädelbasis etc., Transact. of the amer. otol. soc., 17. ann. meet., Vol III, Part. 3. — 75) Moos, Drei Fälle von secund. Affection d. Felsenb. im Gefolge von Neubildungen im N R. Raum etc., Arch f. Aug. u. Ohrenheilk. Bd. 7, p. 228 — 76) Oren Pomeroy, A case of intracranial myxoma etc., Americ. Journ. of Otol., Vol. 3, No. 2. — 77) Knapp, Fall von bösartiger Parotis- und Trommelhöhlengeschwulst, Zeitschr. f. O. Bd. 9, p. 17.

Hierher gehören auch diejenigen Fälle, in welchen maligne Tumoren den inneren Gehörgang einnahmen, sei es dass sie vom Gehirn oder den Gehirnhäuten ausgehend hier weiterwucherten, oder vom Neurilemm des N. acusticus selbst ihren Ursprung nahmen. In einigen dieser Fälle drang der Tumor zerstörend in das Labyrinth ein, in anderen hatte derselbe nur eine Erweiterung des inneren Gehörganges zu Stande gebracht [Moos[81]), Bürkner[84]), Stevens[86])]. In dem von Böttcher[87]) mitgetheilten Falle war die Lamina cribrosa durchbrochen, der N. cochleae im Modiolus, die Ganglienzellen im Rosenthal'schen Kanale atrophirt. In einer Reihe von Fällen zeigte der Hörnerv Verlust seiner Markscheiden, war atrophirt, grau verfärbt, abgeplattet oder völlig zerstört, während der N. facialis, mit wenigen Ausnahmen [Klebs[83])], grösseren Widerstand zu leisten schien. Es handelte sich grösstentheils um Fibrosarkome, zuweilen um Gliombildung.

78) Förster, Sarkom d. linken Hörnerven, Würzb. med Zeitschr. 1862, III, p 199. — 79) Voltolini, Sarkom d. Hörnerven, Virch. Arch. Bd. 22, p 125. — 80) Brückner, Ein Fall von Tumor der Schädelhöhle, Berl. klin. Wochenschr. 1867,

No. 29. — 81) Moos, Ein Fall von Sarkom d. linken Gehörnerven etc., Arch. f. Aug und Ohrenheilk. Bd. 4, Abth. I, p 179. — 82) Virchow, Lehre von den Geschwülsten Bd II, p. 151 — 83) Klebs, Neurom, Prager Vierteljahrschr. 1877. S. 65 — 84) Bürkner, Fall von Rundzellensarkom d. Gehirns etc., Arch. f. O. Bd 19, p 252. — 85) Schwartze, Pathol Anat d Ohres, p 129. — 86) Stevens, Fall von Gehörnervengeschwulst (Sarkom) in der Kleinhirngrube, Zeitschr. f O Bd. 8, p 290. — 87) Böttcher, Fibrosarkom d. N. acusticus, Arch f. Aug. und O. Bd. 2, Abth. 2, p. 87. — 88) Schwartze, Tuberkelknoten am Por. acust int. von der Dura ausgehend, Pathol. Anat. p. 16. — 89) Seymour J. Sharkey, A fatal case of tumour of the left audit nerve, Brain, April 1888 Ref. Fortschr. d. Med. 1888, No. 14. — 90) P. Mc Bride, Contributions to the Pathology of the int. ear, Journ of anat. and physiol. Vol. 14, p 2. Ref. Zeitschr. f. O Bd. 9, p. 219 (Rundzellensarkom d. Kleinhirns). — 91) Politzer, Osteosarkom d. Sella turcica, Hydrocephalus, Atrophie d. N. acust. u. facial., Lehrb., 2. Aufl., p. 506.

Erkrankungen der Ohrmuschel.

Die Haut der Ohrmuschel wird von den acuten und chronischen Exanthemen in gleicher Weise befallen, wie die allgemeine Hautdecke. Eine besondere Beachtung hat dagegen von jeher das acute und chronische Eczem der Ohrmuschel gefunden, da dasselbe hier oft isolirt vorkommt, und nicht selten im Gefolge eitriger Ohrflüsse erscheint. Es tritt in der Form des nässenden Eczems mit Borkenbildung [E. vesiculosum] oder als schuppende Flechte [E. squamosum] auf, bei welchem die Haut geröthet, verdickt erscheint, stark abschuppt und grosse Neigung zur Rhagadenbildung zeigt. Charakteristisch für manche Eczeme der Ohrmuschel ist die Absonderung sehr reichlicher Flüssigkeit und die Verdickung der Muschel, welche in chronischen Fällen durch Zunahme des Bindegewebes im Corium bedingt wird. Das Eczem setzt sich häufig in den Gehörgang hinein fort, auch das Trommelfell nimmt dann gewöhnlich an der Entzündung Theil. Durch Hypertrophie der Cutis kann es in solchen Fällen zu beträchtlicher Verengerung des Gehörganges kommen.

Frauen und Kinder erkranken häufiger an Ohreczemen als männliche Erwachsene; erstere neigen namentlich in der klimakterischen Periode zu derartigen Affectionen, während im kindlichen Alter sehr oft Scrophulose dem Uebel zu Grunde liegt.

Die selten vorkommenden Eruptionen von Herpes Zoster, von Pemphigus, die primären und secundären syphilitischen Affectionen, der Lupus der Ohrmuschel, weichen in ihrem Bilde und Verlaufe nicht wesentlich von den gleichen Hauterkrankungen an anderen Körperstellen ab. Auch an der Ohrmuschel führt der Lupus zuweilen zu beträchtlichen Zerstörungen und kann sich in den Gehörgang hinein fortpflanzen In Betreff der syphilitischen Erkrankungen ist ein von Hessler[8]) als Gumma des Ohres beschriebener Fall bemerkenswerth, in welchem es, nachdem Geschwürsbildung und perichondritische Entzündungserscheinungen voraufgegangen waren, zu partieller Nekrose des Ohrmuschelknorpels kam. Der primären Affection waren in diesem Falle tertiäre Formen der Syphilis ohne secundäre Zwischenstadien direct gefolgt.

Zu den Erkrankungen des Ohrknorpels und seines Ueberzuges gehören das Othaematom, die Perichondritis und die Cystenbildung [Hartmann]. Das Othaematom entsteht durch Bluterguss zwischen Perichondrium und Knorpel, sowie in den Knorpel selbst, wenn Con-

tinuitätstrennungen desselben durch traumatische Einflüsse [Fractur], oder in Form präformirter pathologischer Lücken bestehen. Die Geschwulst erscheint gewöhnlich blauroth, fluctuirt, und nimmt meist die oberen Partien der Muschel oder die obere Hälfte der Concha ein; selten greift dieselbe auf die hintere Fläche über, oder erstreckt sich in den Gehörgang hinein. Der Inhalt besteht aus Blut, oder aus blutig seröser Flüssigkeit, welche sich nach Entleerung durch Punction der Geschwulst bald wieder zu ersetzen pflegt. Je nach der Betheiligung des Knorpelgewebes erfolgt die Heilung ohne wesentliche Deformität des äusseren Ohres, oder mit Schrumpfung, partieller Verdickung des Knorpels und bleibender Entstellung der Muschel. Sich selbst überlassen, persistirt die Blutgeschwulst lange Zeit; der Uebergang in Eiterung und Abscessbildung ist selten [Hessler[30]), Koll[23]), Leflaire[36])], dagegen sah Schwartze[79]) häufig Verkalkung nachfolgen.

Die frühere Controverse, ob das Othaematom nur bei Geisteskranken, und bei diesen wiederum nur nach traumatischen Einwirkungen auftrete, ist jetzt dahin entschieden, dass dasselbe auch bei Geistesgesunden, nach Traumen sowohl als auch spontan entstehen könne, allerdings mit der Einschränkung, dass in letzteren Fällen wahrscheinlich pathologische Veränderungen des Knorpels, wie Erweichungen, Lücken und Spaltbildungen, Neubildung oder Erweiterung von Gefässen, in Folge von Ernährungsstörungen oder früheren Verletzungen der Ohrmuschel, dem Othaematom voraufgingen. In einem von mir beobachteten Falle[28]) war ein vor 15 Jahren erlittener Stockschlag, welcher Narbenbildung, und vermuthlich auch Alteration des Knorpelgewebes hinterlassen hatte, die erste Ursache eines später ohne bekannte Veranlassung entstandenen Othaematoms bei einem 25jährigen gesunden Manne. Da bei Geisteskranken Ernährungsstörungen des Knochen- und Knorpelgewebes häufig beobachtet werden, und öftere traumatische Insulte der Ohrmuscheln, besonders der linken, nicht ungewöhnlich sind, so treffen hier zwei causale Momente zusammen, welche die grosse Zahl der Othaematome bei Alienirten erklärlich machen. Bemerkenswerth ist auch die Angabe Mabille's[37]), dass die Gefässe der mit Othaematom behafteten Geisteskranken häufig atheromatös entartet seien. —

Die Perichondritis der Ohrmuschel ist selten. Sie bewirkt eine dem Othaematom ähnliche Geschwulstbildung, welche, meist vom knorpligen Gehörgang ausgehend, sich auf die verschiedenen Bezirke der Muschel ausdehnen, und auch die hintere Fläche derselben einnehmen kann. In den von Knapp[40]), Politzer[77]) und Benni[47]) mitgetheilten Fällen blieb das Ohrläppchen an der Entzündung unbetheiligt, während Roosa[46]), Gruber[51]) und Schwabach[42]) dasselbe gleichfalls in Mitleidenschaft gezogen sahen. Die Farbe der bedeckenden Haut ist anfangs unverändert, der Inhalt der Geschwulst erweist sich im Beginne als eine wässerig flockige, klebrige, später eitrige Flüssigkeit. Das Perichondrium ist vom Knorpel abgelöst, letzterer erscheint bei der Sondirung rauh. Schwartze[79]) fand Knorpelstellen, welche käsig degenerirt waren und Kalkablagerungen enthielten; Gruber

und Bartsch [44]) beobachteten Nekrose des Knorpels. Der Verlauf zieht sich zuweilen Monate lang hin [Schwabach[42]), Benni [47])], es bilden sich Fistelgänge und die Heilung tritt erst ein, nachdem die kranken Stellen des Knorpels operativ beseitigt worden sind [Schwartze]. In leichteren Fällen heilt der perichondritische Abscess nach Entleerung des Eiters, ohne dass eine Deformität zurückbleibt [Schwartze [79]), Chimani [38])], in anderen Fällen kommt es zu Verkrüppelungen der Muschel in ähnlicher Weise, wie nach Othaematomen [Knapp [40]), Pomeroy [39])]. Die Ursachen, welche die Entzündung bedingen, sind bis jetzt unbekannt; zuweilen gehen eitrige Mittelohrprocesse der Perichondritis voraus. Wendt [15]) und Pomeroy beschreiben Fälle von Ohreiterung mit Bildung von Abscessen im Gehörgange, nach deren operativer Eröffnung sich langwierige und ausgedehnte Eiterungsprocesse in der Ohrmuschel einstellten. Auch in Knapp's Falle begann die Abscessbildung im knorpeligen Gehörgange und erstreckte sich nach Spaltung des Abscesses weiter auf die Ohrmuschel. Jacoby [78]) berichtet ebenfalls (bei Gelegenheit eines den Pomeroy'schen Fall betreffenden Referates) über eine selbstbeobachtete Perichondritis des knorpeligen Gehörganges in Folge vernachlässigter eitriger Mittelohrentzündung mit consecutiven Senkungsabscessen und hochgradiger Betheiligung der Ohrmuschel. In den übrigen Fällen ist der Beginn des Leidens aus der Beschreibung weniger ersichtlich; immerhin könnte man vermuthen, dass in den Fällen von Ohreiterung eine Infection durch im Eiter enthaltene Mikroorganismen stattgefunden habe, und dass der Infectionsstoff zuweilen auch auf dem durch die künstliche Incision geschaffenen Wege unter die Knorpelhaut des Gehörganges eingedrungen sei.

Ausser diesen ausgesprochenen Fällen von Perichondritis, welche sich nach übereinstimmender Aussage der Autoren durch grosse Schmerzhaftigkeit auszeichnen, kommen schmerzlos und ohne Fieber entstehende Ansammlungen von klarer, leicht gelblicher Flüssigkeit, ohne Beimengung von Blut und Eiterkörperchen zwischen Perichondrium und Knorpel vor, durch welche eine fluctuirende Geschwulst in der Concavität der Ohrmuschel erzeugt wird. Derartige Anschwellungen sind ausführlich von Hartmann [49]) beschrieben worden, welcher sie als Cystenbildungen in der Ohrmuschel bezeichnete. Der Autor berichtet über 6 Fälle, welche, mit Ausnahme einer Frau, körperlich und geistig gesunde Personen betrafen. In keinem der Fälle war ein Trauma nachzuweisen. Nach vollzogener Incision lag der Knorpel frei, die Heilung erfolgte unter geeigneter Behandlung schnell und ohne Deformität. Hartmann ist der Ansicht, dass frühere Erweichungsprocesse des Knorpels, fibrillärer Zerfall desselben und die Entwicklung von Hohlräumen, Vorgänge, wie sie früher bereits von Pareidt [26]), L. Meyer [27]), Pollak [24]) u. A. beschrieben worden sind, als Vorstadien des Othaematoms sowohl wie der Cystenbildung zu bezeichnen seien, und dass manche der als Othaematome beschriebenen Fälle in die Rubrik der Cystenbildung gehören dürften. Wie Hessler [50]) nicht mit Unrecht bemerkt, werden wohl mancherlei Uebergangsformen vorkommen,

in welchen der flüssige Inhalt bald rein blutig, blutig serös, oder rein serös sein kann.

Zu erwähnen sind ferner phlegmonöse Entzündungen der Ohrmuschel, welche in Folge von Verletzungen, Insektenstichen, sowie im Verlaufe von Infectionskrankheiten, wie Typhus, Masern, Erysipel beobachtet worden sind. Sie pflegen Abscesse zu hinterlassen, können aber auch Gangrän der Ohrmuschel herbeiführen.

Partielle Gangrän der Ohrmuschel sah Schwartze bei einer Frau im Verlaufe einer schweren Otitis media purulenta und bei einem nahezu 4 Jahre alten Kinde im Anschlusse an Caries und Nekrose des Felsenbeines auftreten. Eitelberg[52]) beschreibt zwei Fälle von Brand, deren erster einen 13monatlichen Knaben betraf, welcher an fötider Ohreiterung litt, während im 2. Falle die Concha eines 3jährigen wohlgenährten Mädchens von trockenem Brande befallen wurde. Auch bei hochgradiger Erfrierung kann brandiges Absterben eines Theiles der Muschel vorkommen, indess leichtere Grade nur die bekannten Frostbeulen oder chronische Dermatitiden erzeugen, welche bei kaltem Wetter gern exacerbiren.

Diphtheritische Geschwüre der Muschel, welche sogar zu Substanzverlusten im Knorpel führten, werden von Gruber[54]) erwähnt. Auch Jacobson[55]) berichtet über 3 Fälle diphtheritischer Entzündung der Ohrmuschel bei Kindern, welche im Gefolge eitriger Mittelohrprocesse aufgetreten war, und theils zu Geschwürsbildung, theils zu Auflagerungen diphtherischer Membranen auf der Muschel und im Gehörgang Veranlassung gegeben hatte.

Was die an der Muschel vorkommenden Neubildungen betrifft, so sind daselbst, ausser den bereits erwähnten malignen Formationen, Naevi, Teleangiectasien, erectile Gefässgeschwülste, Angiome, Atherome, Chondrome, Papillome und Fibrome beobachtet worden. Letztere, welche sich vorzugsweise am Läppchen bilden, sind der Ohrmuschel eigenthümlich, insofern sie meist in Folge des Tragens von Ohrgehängen in der Gegend der Stichkanäle ihren Ursprung nehmen. Man hat beobachtet, dass Ohrringe von geringwerthigem, leicht oxydirendem Metall häufig die Veranlassung zur Entstehung von Fibromen des Lobulus geben, und dass Negerinnen mehr als Weisse dazu disponiren [Knapp[66])]. Die Geschwülste können eine beträchtliche Grösse erlangen und nach der Exstirpation recidiviren. Billroth betrachtet dieselben als hypertrophisches Narbengewebe. In einer von mir[29]) mikroskopisch untersuchten derartigen Geschwulst fand sich, namentlich in der Umgebung des obliterirten Stichkanales, ein dichtes Gewirr von Bindegewebsfasern, und inmitten dieser Fasern Haufen kleiner Zellen mit grossen Kernen, welche besonders zahlreich und gedrängt in der Nachbarschaft von Gefässen auftraten. Das Fettgewebe schien durch die Bindegewebsneubildung allmählich verdrängt worden zu sein; Cutis, Malpighi'sche Schicht, Haarbälge und Talgdrüsen waren unverändert geblieben*).

*) Ein weiches Fibrom, welches mit dünnem Stiele zwischen der Spina helicis

Hypertrophie der Ohrläppchen in Folge von Zunahme der Talgdrüsen wird von Moos[70]) erwähnt. Ménière jr.[56]) sah Vergrösserung beider Ohrmuscheln bei einem 34jährigen Manne ohne bekannte Veranlassung entstehen. Entzündliche Anschwellung beider Ohrläppchen, welche bereits 2 Jahre lang gedauert hatte, beobachtete Gruber[54]) bei einem 10jährigen Mädchen. Die übrigen Theile der Ohrmuscheln waren normal; Ursache und weiterer Verlauf blieben unbekannt.

Bei Arthritikern finden sich häufig Ablagerungen harnsaurer Concremente [Garrod[71])] in den oberen Partien der Ohrmuschel, aber auch bei gesunden jungen Leuten fand v. Tröltsch[72]) bewegliche, harte Stellen gleichfalls im oberen Theile des Ohrknorpels, in der Rinne des Helix, welche den Eindruck partieller Verkalkungen und Verknöcherungen machten. Ausgedehnte Verknöcherungen der Muschel sind von Bochdalek[75]) und Schwabach[42]) beschrieben worden. Letzterer fand bei einem 59jährigen Manne die obere Hälfte beider Ohrmuscheln bis zur eigentlichen Concha herab verknöchert. Die Härte soll angeblich schon von Jugend auf bestanden haben. In neuster Zeit hat Linsmayer[76]) über einen Fall von Verknöcherung der Ohrmuscheln eines 75 Jahre alten Mannes berichtet. Die Ossification betraf den Helix, die schiffförmige Grube und die vordere Wurzel des Anthelix. Auch an der unteren Gehörgangswand, namentlich linkerseits, fanden sich knochenharte Stellen. Als Ursache vermuthet Linsmayer in diesem Falle früher stattgehabte Erfrierung.

1) Hebra, Hautkrankheiten, 1860, p. 353. — 2) Auspitz, Eczem d. äuss. Ohres, Arch. f. O. Bd. 1, p. 123. — 3) Szenes, Bericht etc., Arch. f. O. Bd. 24, p. 185. — 4) Rohrer, Pemphigus d. Ohrmuschel 3 Fälle von Herpes facial., 7. Versamml. süddeutscher Otologen in München, 25. Mai 1885. — 5) Gruber, Die Bläschenflechte im Ohre, Mon. f. O., Mai 1875. — 6) Hermet, Primärer indurirter Schanker im Sulc. auriculo-mast., Ann. de dermatol. et de syphil. 7, 1886. — 7) Zucker, Ueber Syphilis d. äuss. Ohres, Zeitschr. f. O. Bd. 13, p. 167. — 8) Hessler, Gumma d. Ohrmuschel, Arch. f. O. Bd. 20, p. 242. — 9) Sexton, Tuberkelsyphilid d. Ohres, Journ. of cutaneous and venereal diseases, Vol. 1, No. 9. Ref. Arch. f. O. Bd. 20, p. 218.

10) Aeltere Literatur (1831—64) über Othämatome s. bei Haase, Henle's und Pfeuffer's Zeitschr., 3. Reihe, Bd. 24, S. 82. — 11) Haupt, Ueber das Hämatom, Diss. inaug., Würzb 1867. Ref. Arch. f. O. Bd. 4. p. 143. — 12) Schwartze, Spontanes Othämat. bei einem nicht Geisteskranken, ibid. Bd. 2, p. 213. — 13) Derselbe, Gangrän der Muschel, Arch. f. O. Bd. 2, p. 295. — 14) Wendt, Spontanes Othämat. b. einem Geistesgesunden, ibid. Bd. 3, p. 29 — 15) Derselbe, Subacute Zellgewebsentz. d. Ohrmuschel, ibid. Bd. 3, p. 30. — 16) Derselbe, Balggeschwulst, ibid. — 17) Howe, Othämat. bei einer geistesges. Frau, Transact. of the americ. otol. soc., 17. ann. meet, Vol. III, p. 3 — 18) Saucer Brown, Othämat., Med. Record 10, Juni 1886. — 19) Brunner, Beiderseit. Othämat. bei einem geistig u. körperl. Gesunden, Arch. f. O. Bd 19. p. 58. — 20) Blau, Spontanes Othäm. bei einem Geistesges, ibid Bd 19, p. 203. — 21) Blake and Shaw, Othämat., Arch. f Aug. u. Ohrenheilk. Bd. 3, Abth. 1, p. 200 — 22) Dieselben, Fibröse Geschwulst d. Ohrläppchens beiders., ibid. — 23) Koll, Hämatom d. Ohrmuschel, Arch f. O. Bd 25, p. 77. — 24) Pollak, Beitr. z. pathol. Histol. d. Ohrknorpels, Mon. f. O. 1879, No. 7. — 25) Trautmann, Traumat. Othäm., Arch. f, O. Bd 7, p. 114. — 26) Pareidt, De chondromalacia etc., Dissert. inaug., Halle 1864. — 27) Ludw.

---

und dem unteren Schenkel der Crura furcata entsprang, ist kürzlich von Anton[73]) beschrieben worden.

Meyer, Virch. Arch. Bd. 37, Hft. 4. — 28) Steinbrügge, Othämat. bei einem geist. und körperl. Ges., Zeitschr. f. O. Bd. 9, p. 139. — 29) Derselbe, Fibrom d. Ohrläppchens, ibid., p. 141. — 30) Bürkner, Bericht etc. (Othämatom), Arch. f. O. Bd. 17, p. 183. — 31) Derselbe, Fibrom d. Lobulus, ibid. — 32) W. Meyer, Zur Behandlung d. Ohrblutgeschwülste, Arch. f. O. Bd. 16, p. 161. — 33) C. J. Blake, Treatment of Othäm., Americ. Journ. of otol. Vol. III, p. 192. — 34) Weil, Beitr. zur Casuistik d. Othäm. (O. bei einem $^5/_4$ Jahre alten Kinde), Mon. f. O., 1888, No. 3. — 35) Virchow, Pankratiasten-Ohr bei einem japanischen Ringer, Arch. f. pathol. Anat. etc. Bd. 101, p. 387. Ref. Zeitschr. f. O. Bd. 15. p. 321. — 36) Leflaire, Othématome spontané terminé par suppuration, Gaz. méd. de Paris 1887, No. 26. Ref. in Hirsch's Jahresber. 1887. — 37) Mabille, Ann. méd.-psycholog., März 1888, No. 2, p. 273. Ref. Arch. f. O. Bd. 28, p. 105.

38) Chimani, Entzündung d. Perichondriums etc., Arch. f. O. Bd. 2, p. 169. — 39) Pomeroy, Multiple Abscesse d. Auricula in Folge v. Perichondrit., Transact. of the amer. otol. soc., 8. ann. meet. Ref. Arch. f. O. Bd. 11, p. 187. — 40) Knapp, Perichondritis auriculae, Zeitschr. f. O. Bd. 10, p. 42. — 41) Marian, Bericht etc. (Abscess der Ohrmuschel), Arch. f. O. Bd. 22. p. 211. — 42) Schwabach, Zur Pathologie d. Ohrknorpels, Deutsche med. Wochenschr. 1885, No. 25. — 43) Turnbull, Acute inflammation of the auricle, The med. Bull. 1882, No. 4. Ref. Ztschr. f. O. Bd. 11, p. 338. — 44) Bartsch, Fall von Perichondrit. auricul., Mon. f. O. 1884, No. 42. — 45) Wilde, Fall von Perichondrit. auric., Lehrbuch, S. 200. — 46) Roosa, Perichondrit., Lehrb., 1. Aufl., 1873, p. 113. — 47) Benni, Observat. sur la perichondrite, Baseler Congr., Compt. rend., p. 181.

48) Schapringer, Seröse Cyste der linken Ohrmuschel, Mon. f. O. 1885, No. 5. — 49) Hartmann, Ueber Cystenbildung in d. Ohrmuschel, Zeitschr. f. O. Bd. 15, p. 156 und Bd. 18, p. 42. — 50) Hessler, Cyste in d. Ohrmuschel nach traumat. Othäm., Arch. f. O. Bd. 23, p. 143. — 51) Seligmann, Ueber Cystenbild. in d. Ohrmuschel, Zeitschr. f. O. Bd. 15, p. 280.

52) Eitelberg, Gangrän d. Ohrmuschel, Wien. med. Wochenschr. 1885, No. 21. Ref. Zeitschr. f. O. Bd. 15, p. 223 u. Arch. f. O. Bd. 22, p. 286. — 53) Hutchinson, Noma of the ear, Med. Times and Gaz., 2. Januar 1881. — 54) Gruber, Lehrbuch. 2. Aufl., p. 279. — 55) Jacobson, Bericht etc. (diphtherit. Geschwüre), Arch. f. O., Bd. 19, p. 36 und 37.

56) Ménière, Epaississement hypertroph. des deux pavillons des or., Bullet. et mém. de la soc. franc. de l'otologie, Vol. 4, p. 42. Ref. Zeitschr. f. O. Bd. 17, p. 299. — 57) Martin, Tumeur érectile etc., Gaz. des hôp. 1857, p. 102. — 58) Pipino, Naevus vascul. maternus of the ear, Med. Record, 16. Oct. 1886. Ref. Mon. f. O. 1887, No. 1. — 59) Chimani, Aneurysma cirsoid. an d. Ohrmuschel etc., Arch. f. O. Bd. 8, p. 62. — 60) Kipp, Angioma cavernos. d. Ohrläppchens, Transact. of the amer. otol. soc., 8. ann. meet. Ref. Arch. f. O. Bd. 11, p. 187. — 61) Eve, Aneurism by anastomosis of the ear, Brit. med. Journ., 24. April 1880. — 62) Kretschmann, Atherom der Ohrmuschel, Arch. f. O. Bd. 23, p. 237. — 63) Hinton, Fibrom d. Ohrmuschel, The Lancet 12. March 1860. — 64) Strawbridge, Fibrocartilaginöser Tumor d. Ohrläppchens bei einer Negerin, Transact. of the amer. otol. soc., 8. ann. meet. Ref. Arch. f. O. Bd. 11, p. 187. — 65) Holt, Tumoren d. Ohrläppchen, ibid., 16. ann. meet. — 66) Knapp, Ueber Fibrome d. Ohrläppchens, Arch. f. Aug. u. Ohrenheilk. Bd. 5, Abth. I, p. 215. — 67) Finley, Fibroidgeschwulst d. Ohres, Philad. med. Times, 1. Febr. 1879. — 68) Habermann, Fibroide beider Ohrläppchen, Arch. f. O. Bd. 17, p. 29. — 69) M. Buch, Fibrome in Folge von Ohrringen, Petersb. med. Wochenschr. 1881, No. 31. — 70) Moos, Klinik d. Ohrenkrankh., p. 60. — 71) Garrod, The nature and treatm. of gout., London 1859. — 72) v. Tröltsch, Lehrbuch 1877, p. 61. — 73) Anton, Fibroma auriculare, Arch. f. O. Bd. 28, p. 4. — 74) Bing, Ueber Warzen und Papillome am äuss. Ohrtheil, Wien. med. Centralbl. 1885, No. 40. — 75) Bochdalek, Physiol. Verknöcherung der Auricula. Prager Vierteljahrschr. 1866, Bd. 1, p. 33 bis 46. Ref. Arch. f. O. Bd. 2, p. 302. — 76) Linsmayer, Ein Fall v. Verknöcherung d. Ohrmuscheln, Wien. klin. Wochenschr. 1889, No. 12. — 77) Politzer, Lehrbuch, 2. Aufl., p. 168. — 78) Jacoby, Arch. f. O. Bd. 11, p. 188. — 79) Schwartze, Lehrbuch, 1885, p. 72 und 76.

Erkrankungen des äusseren Gehörganges.

Die häutige Bekleidung des äusseren Gehörganges erkrankt nicht nur durch Schädlichkeiten, welche von Aussen in den Kanal eindringen, oder in Folge von allgemeinen Störungen, sondern nimmt häufig auch an den Hyperämien und Entzündungen Theil, welche das Mittelohr befallen. Dies gilt insbesondere für die Auskleidung des knöchernen Abschnittes. In den meisten Fällen ernsterer Mittelohrerkrankung ist dieselbe lebhaft geröthet oder es lösen sich zugleich die oberen Epidermislagen ab; in schweren Fällen eitriger Mittelohrentzündung kann die Epidermis sogar durch hämorrhagisch-serösen Erguss blasenförmig abgehoben werden [Schwartze[54])*)].

Auch die Absonderung der Ceruminaldrüsen scheint häufig durch Reizungsvorgänge im mittleren Ohr beeinflusst zu werden. Die Bildung der bekannten Ceruminalpfröpfe hängt sehr oft mit chronisch hyperämischen und entzündlichen Zuständen in den tieferen Theilen des Gehörorganes zusammen. Andererseits kann die Secretion der Ohrenschmalzdrüsen durch mechanische, chemische oder entzündliche Reizungen der Gehörgangshaut selbst (Fremdkörper, Erkältungen) gesteigert werden. Man findet daher nicht selten ausser dem Sekrete der Ceruminal- und Talgdrüsen mehr oder weniger reichliche Anhäufungen von Epidermisplättchen innerhalb der Pfröpfe oder an deren Aussenfläche. Nicht zu verwechseln mit den eigentlichen Ceruminalpfröpfen sind die häufig vorkommenden cholesteatomatösen Produkte, epitheliale Anhäufungen, welche Residuen chronischer eitriger Mittelohr- und Trommelfellentzündungen darstellen. Sie sind durch Beimengung von Cerumen oft bräunlich gefärbt, unterscheiden sich jedoch von den gewöhnlichen Ceruminalpfröpfen durch hellere Farbe und durch festes Anhaften an den Wandungen des Gehörgangsgrundes sowie am Trommelfell. Nach Entfernung derselben findet man häufig Substanzverluste im Trommelfell, chronische Myringitis, oder es geht der desquamative Process vom Mittelohre aus.

Die Entzündungen des häutigen Gehörganges unterscheidet man als circumscripte und diffuse Formen. Die ersteren, gewöhnlich als Furunkelbildung bezeichnet, entstehen nach der bisher geltenden Annahme in den meisten Fällen durch Einwanderung von Eitercoccen**) in die Haarbälge sowie in die Talg- und Ceruminaldrüsen des Ganges. Schimmelbusch[9]) hat dagegen kürzlich nachgewiesen, dass bei Einreibungen von Staphylococcus-Culturen in die unverletzte Haut die Mikroorganismen hauptsächlich längs der Haarschäfte der Wollhaare

*) Aehnliche Befunde sind bei Mittelohrentzündungen beobachtet worden, welche im Verlaufe der letzten Influenza-Epidemie entstanden waren.

**) Löwenberg[3]) hat zuerst auf das Vorkommen von Mikrococcen im Eiter dieser Abscesse aufmerksam gemacht, und später den Staphylococcus pyogenes alb. aureus und citreus in demselben nachgewiesen. Kirchner[6]) sah den Staphylococc. pyog. alb. (Rosenbach), Schimmelbusch[9]) sämmtliche 3 Arten der genannten pyogenen Staphylococcen.

eindringen, die Schweiss- und Talgdrüsen wenig oder gar nicht dabei in Betracht kommen. Bei Verletzungen der Haut entstehen nach der Infection mit Eitercoccen keine Furunkel, sondern Abscesse oder phlegmonöse Entzündungen.

Man findet isolirte oder, wenn mehrere Furunkel vorhanden sind, confluirende Anschwellungen, am häufigsten im äusseren Drittel des Gehörganges. Da die benachbarte Haut an der Anschwellung Theil nimmt, so wird das Lumen des Ganges gewöhnlich in hohem Grade beeinträchtigt. Eine genaue Untersuchung am Lebenden wird dadurch wesentlich erschwert, und es lässt sich oft nicht entscheiden, ob die Affection als Furunkel oder als Abscess zu bezeichnen sei; ebensowenig ist auch der Ausgangspunkt immer zu ermitteln.

Der Verlauf des Furunkels im Gehörgange unterscheidet sich nicht von demjenigen an anderen Körperstellen. Nachdem das Zellgewebe nekrotisirt ist, bildet sich ein kleiner Abscess, welcher sich nach Aussen entleert, worauf in den meisten Fällen Heilung erfolgt. Charakteristisch für den Gehörgangsfurunkel ist nur, dass die Heilung zuweilen durch Granulationen, welche aus der Abscessöffnung hervorwuchern, verzögert wird. Der einmal erkrankte Gehörgang wird leicht von wiederholter Furunkelbildung heimgesucht, auch tritt die circumscripte Otitis ext. zuweilen epidemisch auf.

Seitdem die bakteriologischen Untersuchungen mehr Licht in ätiologischer Beziehung auch in Betreff der Furunkulose gebracht haben, sind die in früherer Zeit als Ursachen derselben hervorgehobenen Momente, wie Constitutionsanomalien, Erkältungen, Diätfehler, örtliche Reize u. s. w., mehr in den Hintergrund getreten. Es wird aber immer zu berücksichtigen bleiben, dass durch das Vorhandensein allgemeiner constitutioneller Störungen oder örtlicher Schädlichkeiten oft erst der günstige Nährboden geschaffen wird, welcher das Fortwachsen und den Sieg der Eitercoccen über die Gewebe gestattet.

Hessler[12]) beschrieb eine Otitis ext. ex infectione, welche sich dadurch von der Furunculose unterscheidet, dass sie nicht zu wirklicher Abscedirung, sondern an der Stelle der Infection zur Bildung einer Papel führt, von welcher aus die entzündliche Anschwellung des Gehörganges sich weiter verbreitet. Auch die Ohrmuschel und deren nächste Umgebung nehmen an der lymphangitischen Entzündung Theil, und die benachbarten Lymphdrüsen schwellen an. Die Otitis endet mit Absonderung eines serösen Exsudates. Blau[13]) hat ebenfalls derartige Fälle beobachtet.

Die Otitis externa diffusa ist in den meisten Fällen mit eitriger Mittelohrentzündung complicirt, anderentheils durch acute oder chronische Exantheme hervorgerufen. Primäre diffuse Entzündungen, welche sich auf den Gehörgang und das Trommelfell beschränken, sind bei Erwachsenen nicht häufig, kommen dagegen im kindlichen Alter, namentlich bei skrophulösen Individuen, des Oefteren vor. Ob pflanzliche Parasiten im Stande sind, Entzündungen im normalen Gehörgange zu erregen, ist noch zweifelhaft. Sie haften wahrscheinlich nicht auf gesunder Gehörgangshaut, bleiben in manchen Fällen ganz symptomlos [Bezold[35]), Moos[31]), Siebenmann[29])], wirken aber, sobald sie zu bereits bestehenden Entzündungen hinzutreten, oder in Epitheldefecte hineingelangen, als dauernde Schädlichkeit, unterhalten und steigern die Entzündung. Eine diffuse Otitis ext. kann ferner durch mechanische oder chemische Reize bedingt werden.

Die diffuse Entzündung beginnt mit Hyperämie, Anschwellung der Cutis und oberflächlicher Epithelablösung, worauf eine serös-eitrige Absonderung und stärkere Ablösung der Epidermisdecke zu folgen pflegt. Die äussere Schichte des Trommelfells ist wohl immer mehr oder weniger an dem entzündlichen Vorgange betheiligt. In leichteren, nicht mit Mittelohrerkrankung complicirten Fällen erfolgt in kurzer Zeit Heilung. Dauert die Einwirkung schädlicher Ursachen fort, so kann der krankhafte Process chronisch werden, es bleiben Röthung, Abschilferung der Epidermis, selbst Borkenbildung längere Zeit zurück, und zuweilen kommt es dabei zur Bildung polypöser Granulationen, aus welchen wiederum bindegewebige Stränge hervorgehen können, welche von einer Gehörgangswand zur anderen hinüberziehen. Allgemeine oder ringförmige Atresien, membranöser Verschluss des Gehörganges können ferner aus langdauernden Entzündungen seiner Hautdecke resultiren (vgl. Literatur No. 41—50).

In schwereren Fällen ergreift die Erkrankung auch die tieferen Schichten der Gehörgangsauskleidung, es treten phlegmonöse Formen der Entzündung auf. Je nach der Lokalität dringt der infectiöse Process zwischen Perichondrium und Knorpel, oder zwischen Periost und Knochen ein, wobei letzterer blossgelegt und nekrotisch werden kann, während bei weniger stürmischem, mehr chronischem Verlaufe die Periostitis Hyperostosen- und Osteophytenbildung, wie oben bereits erwähnt wurde, herbeizuführen vermag. Bei noch weiterem Fortschreiten der Entzündung kann in seltenen Fällen eine Betheiligung der Parotis, des Kiefergelenks, sogar der Meningen aus einer Otitis externa hervorgehen.

Eine croupöse Entzündung des äusseren Gehörganges, welche entweder selbständig oder als Begleiterin furunkulöser Processe sowie acuter Mittelohrentzündungen auftreten kann, wurde zuerst von Bezold[20]) beschrieben. Das Exsudat ist weissgelblich, sulzig, mit blutigen Streifen vermengt, bietet elastischen Widerstand beim Zerzupfen, und besteht, mikroskopisch betrachtet, aus einem feinen Fasernetze, welches Rundzellen, Kerne und Epidermiszellen enthält. Es findet sich im knöchernen Gehörgange sowie auf dem Trommelfelle, und ist leicht abzulösen. Die darunter befindliche Haut ist geschwellt, injicirt, aber kaum excoriirt; die Ausscheidung des croupösen Exsudates kann sich mehrere Male wiederholen, bis Heilung erfolgt. Ferner theilte Steinhoff[21]) 35 derartige Fälle aus Bezold's Praxis mit, von welchen 5 spontan entstanden waren, 11 eine Mittelohrentzündung und 19 Fälle Erkrankungen des äusseren Ohres begleiteten. Ein Fall war mit Otomykose complicirt. Auch Siebenmann sah croupöse Ausscheidungen zugleich mit Pilzbildungen im Gehörgange. Ein weiterer Fall, welcher einen an chronischer Mittelohreiterung leidenden Patienten betraf, wurde von Guranowski[22]) gemeldet. Derselbe fand im fibrinösen Exsudate ausser Mikrococcen auch den Bacillus pyocyaneus.

Die diphtheritische Entzündung des Gehörganges unterscheidet sich von der croupösen Form durch Bildung eines festhaftenden Exsudates, welches nur schwer von der excoriirten, leicht blutenden Gehör-

gangswand entfernt werden kann, und nach gewaltsamer Entfernung sich bald erneuert. Die Heilung erfolgt langsam. Die diphtheritische Gehörgangsentzündung kommt neben Rachen- und Nasendiphtherie, ferner in Verbindung mit diphtheritischer Entzündung der Trommelhöhle, aber auch primär vor, wobei jedoch wahrscheinlich eine Continuitätstrennung der Epitheldecke voraufgeht [Wreden[17]), Moos[14]), Kraussold[18]), Blau[15, 16]). In Blau's Falle trat erst nach 5 Tagen Rachendiphtherie hinzu. In einem Falle von letal verlaufener Scarlatina, welcher mit Diphtherie der Nasenschleimhaut complicirt war, fand ich die Ostia pharyngea beider Tuben, die letzteren selbst, sowie die Trommelhöhlen-Schleimhaut, abgesehen von starker Gefässinjection, frei von diphtheritischem Belag; im linken knöchernen Gehörgange zeigte sich dagegen ein festhaftendes, grauweisses, diphtheritisches Exsudat, welches das Lumen des Ganges vollständig ausfüllte. Die Schleimhaut des Trommelfells war, makroskopisch betrachtet, ebenfalls noch frei von Erkrankung. Die diphtheritischen Affectionen des Gehörganges hinterlassen zuweilen Geschwürsbildungen, welche nach ihrer Heilung beträchtliche Verengerungen und Verwachsungen des Ganges herbeiführen können.

Syphilitische Erkrankungen des Gehörganges sind verhältnissmässig selten. Am häufigsten werden breite Condylome, seltener Geschwüre beobachtet. Letztere erscheinen gewöhnlich am Ohreingange als runde Substanzverluste mit steilem Rande und speckartigem Grunde. Gottstein[19]) fand bei einem syphilitisch Kranken neben eitriger Mittelohrentzündung ein grau-weisses membranöses Exsudat an der hinteren Wand des Gehörganges in der Nähe des Trommelfells, nach dessen Entfernung die Haut blutete. Einen derartigen, an diphtherische Membranen erinnernden Befund habe ich gleichfalls bei einem mit Syphilis behafteten Patienten beobachtet.

Die diffuse Entzündung des äusseren Gehörgangs, welche durch das Wachsthum von Fadenpilzen unterhalten wird, charakterisirt sich durch seröse Absonderung und Epithelablösung. Man sieht in der Tiefe des Ganges grau-gelbliche oder schwärzlich punktirte Massen an den Gehörgangswänden oder auf dem Trommelfelle haftend, welche nach der Entfernung sich makroskopisch als weiche, filzartige, oft sackförmige Membranen erweisen, bestehend aus Epidermiszellen und zum grossen Theile aus den Mycelien und Früchten verschiedener Aspergillus-Arten. Die Mycelien dringen in das Rete Malpighi der Gehörgangshaut ein, sollen daselbst aber nach Siebenmann's Beobachtungen absterben. Die Hyphen und Früchte entwickeln sich an der freien Seite der Membranen. Bezold[35]) und Politzer[40]) sahen Perforationen des Trommelfells in Folge einer von Aussen nach Innen fortschreitenden Zerstörung des Trommelfellgewebes durch Pilzwucherung entstehen. Politzer fand an einem Präparate das Trommelfell von Mycelien durchsetzt. Bei bestehenden Trommelfellperforationen dringen die Pilze in die Trommelhöhle ein.

Bei eitriger Entzündung gedeihen die Pilze nicht, ebensowenig werden sie im kindlichen Alter beobachtet. Sie gedeihen am besten beim Vorhandensein einer chronischen Dermatitis, welche eine neutrale

oder schwach saure, seröse Absonderung liefert. Nach Siebenmann[30]) verändern sie das seröse Secret durch ihren Stoffwechsel derartig, dass es reizend auf die Gewebe einwirkt. Männer werden häufiger von der Otomycosis befallen als Frauen.

Von den Aspergillus-Arten kommt der A. fumigatus am häufigsten im menschlichen Gehörgange vor, da er am besten bei 36,5 bis 39° C. gedeiht. Er ist jedoch in geringerem Grade schädlich als der A. niger und flavus [Bezold[35]), Siebenmann[29])] und kann sogar ganz symptomlos im normalen Gehörgange wachsen. Am seltensten kommt der A. flavus vor, weil derselbe kühlerer Temperaturen zu seinem Wachsthume bedarf [Siebenmann].

Eurotium repens macht subjectiv keine Symptome, erscheint als Ueberzug von Cerumenpfröpfen in der Form eines feinwolligen weisslichen oder grünlichen Belages. Seine Conidien sind langoval, und unterscheiden sich dadurch von den runden Formen der anderen Arten. Otomyces purpureus ward ein Mal von Wreden[32]) sowie von S. M. Burnett[33]) im menschlichen Gehörgange gefunden. Ersterer hielt diesen Pilz für die Schlauchfrüchte (Asci) tragende Form des Aspergillus niger, weil sich neben den Asci vollständig ausgebildete Conidienträger von A. niger fanden; Burnett hält den Otomyces purpureus für eine selbständige Form. Siebenmann glaubt, dass das Perithecium nebst den Asci des Aspergillus nidulans (Eidam), eines von ihm zuerst im Ohre gefundenen pathogenen Pilzes dem von Wreden und Burnett beschriebenen Otomyces purpur. entspreche, da dasselbe bei erfolgter Reife, ebenso wie die Asci eine dunkle Purpurfarbe annimmt.

Derselbe Autor[34]) berichtet aus Bezold's Praxis über den Befund eines pathogenen Penicillium minimum, des Mucor septatus Bezold und des Mucor corymbifer Lichtheim, im Gehörgange. Letzterer Pilz war bereits von Wagenhäuser[36]) und Hückel[55]) in einem Falle von Otit. med. et externa gefunden worden. Das Hallier'sche Stemphylium, das Steudener'sche Trichothecium roseum, sowie das Harz-Bezold'sche Verticillium hält Siebenmann für identisch. Lindt[38]) fand im menschlichen Gehörgange einen neuen pathogenen Schimmelpilz, welchen er als Eurotium malignum bezeichnet, da derselbe, in die Blutbahn von Kaninchen injicirt, allgemeine Mykose bewirkte, welcher die Thiere nach 4 bis 5 Tagen erlagen. Valentin[37]) entdeckte bei einem 9jährigen, an linksseitiger perforativer Mittelohrentzündung und aphthöser Erkrankung der Mund- und Rachenhöhle leidenden Mädchen Soorpilze im Gehörgange und im Mittelohre der linken Seite. Es konnte nicht entschieden werden, ob die Pilze die Eiterung veranlasst hatten, oder zu einer bestehenden Mittelohreiterung hinzugetreten waren. Endlich fand Kirchner[8]) bei einem an Pityriasis versicolor des Halses und der Brust leidenden Manne gelblichbraune Flecken im Gehörgange, deren Schuppen Mikrosporon furfur Eichstedt enthielten. Derselbe Autor beobachtete auch Psoriasis im Gehörgange.

Hinsichtlich der Geschwulstbildungen wäre zu bemerken, dass polypöse Geschwülste selten im Gehörgange entspringen, wenn man die Granulationswucherungen, welche namentlich oft von cariösen Stellen und fistulösen Oeffnungen der hinteren oberen Wand ausgehen, von eigentlicher Polypenbildung unterscheidet. Auch Warzen und Papillome der Gehörgangshaut sind selten [v. Tröltsch[57]), Gruber[58]), Rossi[52]), Bing[51])]. Chondrome und Cystenbildungen sind von Gruber[58]) beobachtet worden. Die von Toynbee[56]) als Molluscous tumours beschriebenen Geschwülste, welche im Gehörgange primär entstehen, bei fortschreitendem Wachsthume den Gang erweitern, das Trommelfell zerstören, und in das Innere des Ohres eindringen sollen, sind wahrscheinlich zum grössten Theile als Cholesteatombildungen in Folge voraufgegangener Mittelohr- und Trommelfell-Entzündungen aufzufassen.

Bei einem 11jährigen, an Schwerhörigkeit leidenden Mädchen fand ich beide Gehörgänge mit epithelialen Massen angefüllt, deren Entfernung durch Ausspritzen erst nach mehrwöchentlichem Aufweichen durch alkalische Lösungen und Einträufeln von Oelen gelang. Aus jedem Gehörgange wurden mehrere Abgüsse des blinden Gehörgangsendes entleert, welche die Form und das Aussehen einer halben Bohne hatten, aus einem glatten, perlmutterartig glänzenden Ueberzug, und im Innern aus zahlreichen Blättchen bestanden, deren jedes eine abgelöste Epidermisschichte des Trommelfells, mit deutlicher, dem Umbo entsprechender Vorwölbung darstellten. Diese Körper waren wahrscheinlich dadurch entstanden, dass sich die gesammte epitheliale Aussenfläche des entzündeten Trommelfells von Zeit zu Zeit im Zusammenhange abgelöst hatte, die einzelnen Blätter aber an einem Theile ihrer Peripherie in Verbindung geblieben waren. Nach einer kürzeren oder längeren Zeitperiode muss dann auch eine Ablösung der an das Trommelfell grenzenden Gehörgangshaut stattgefunden haben, welche schliesslich die äussere Umhüllung des Blättchen-Conglomerates bildete, und den Zusammenhang des Ganzen vermittelte. Darauf deutete das mehrfache Vorkommen der Körper in einem Gehörgange hin. Ferner sah man auch an der dem Trommelfelle entsprechenden Aussenfläche der glänzenden Umhüllung, also an dem zuletzt abgelösten Blättchen, eine durch den Umbo der Membran bedingte Vorwölbung, wie sie von artificiellen Abgüssen des Gehörganges hinlänglich bekannt ist. Der geschilderte Vorgang ist den acut entstandenen zusammenhängenden Epidermisablösungen im Gehörgangsgrunde, wie sie bei diffuser Otitis ext. in der Form von Handschuhfingerspitzen zuweilen vorkommen, gewissermassen analog, und unterscheidet sich von demselben nur durch den chronischen und langsamen Verlauf, wodurch auch das blättrige Gefüge des Inhalts leicht erklärlich wird. Andererseits ist nicht zu verkennen, dass diese Gebilde auf den ersten Anblick den Eindruck einer Balggeschwulst mit concentrisch geschichtetem Inhalt machen können, obschon der nach Aussen hin fehlende Abschluss des Balges sofort gegen die Annahme einer wirklichen Geschwulstbildung ins Gewicht fallen musste.

Nach Entfernung der beschriebenen Gebilde erschienen die Trommelfelle trübe und verdickt, nicht perforirt, aber mit einzelnen glitzernden Pünktchen besetzt, und die Hörschärfe war vollständig normal. Aehnliche Verstopfungen des Gehörganges durch Epidermismassen sind bereits früher von Wreden[10]) unter der Bezeichnung der Keratosis obturans beschrieben, doch gelang die Entfernung der obturirenden Masse nur stückweise.

Teleangiektasien setzen sich zuweilen von der Ohrmuschel in den Gehörgang hinein bis auf das Trommelfell fort, oder entstehen daselbst primär. Eine pulsirende Gefässgeschwulst in der Tiefe des äusseren Gehörganges, welche das Trommelfell verdeckte und bei der Incision lebhaft blutete, ist von Todd[53]) beschrieben worden. Ein Fibrom, welches von der inneren Seite des linken Tragus als halbkugelförmige, glatte, mit breiter Basis aufsitzende Geschwulst ausging und den Gehörgangseingang verlegte, sah ich bei einem 21jährigen Manne. Die Neubildung war vor 8 Jahren zuerst bemerkt und durch Ausschneiden beseitigt, ein Recidiv vor 3 Jahren abermals operirt worden. Der Tumor ward mittelst Glühschlinge abgetragen, wuchs aber trotz mehrfacher und tiefer Cauterisation des Grundes hartnäckig nach. Zwei Jahre später war wieder eine gestielte fibröse Geschwulst sichtbar, welche jedoch nicht von dem Sitze der ursprünglichen Neubildung ausging, sondern aus der Tiefe des Gehörganges herauszukommen schien.

1) Schwartze, Wissenschaftl. Entwickl. d. Ohrenheilk. Arch. f. O. Bd. 1, p. 238ff. — 2) Bezold, Vierter Bericht etc., Aerztl. Intelligenzbl. 1881, No. 26. — 3) Löwenberg, Le furoncle de l'oreille etc, Paris 1881. Ref. Zeitschr. f. O. Bd. 11, p. 388. — 4) Derselbe, Ueber Natur und Behandl. des Furunkels, Deutsche

med. Wochenschr. 1888, No. 28. — 5) Derselbe, Medic. Record 1887, Sept. 10. — 6) Kirchner, Staphylococcusbefund bei Furunkeln etc., Protokoll über d. 7. Vers. süddeutsch. Ohrenärzte in München. — 7) Derselbe, Mon. f. O. 1887, No. 1. — 8) Derselbe, Pityriasis versicolor im äuss. Gehörg., Mon. f. O. 1885, No. 3. — 9) Schimmelbusch, Ueber die Ursachen der Furunkel, Arch. f. O. Bd. 27, p. 252. — 10) Wreden, Ueber eine eigenthüml. Form von Obstruction d. äuss. Gehörg. Arch. f. Aug. u. O. Bd. 3, Abth. 2, p. 91. — 11) Wette, Fall von desquamativer Entzünd. d. Trommelfells, Mon. f. O 1882, No. 2. — 12) Hessler, Otit. ext. ex infectione, Arch. f. O. Bd. 26, p. 39 und Deutsche med. Wochenschr. 1888, No. 17. — 13) Blau, Dasselbe, Arch. f. O. Bd. 19, p 206. — 14) Moos, Ein Fall von selbstständ. Diphth. d. äuss. Gehörg., Arch. f. Aug. u. O. Bd. 1, Abth. 2, S. 86. — 15) Blau, Die diphtherit Erkrank. d. Gehörorgans bei Scarlatina, Berl. klin. Woch. 1881, No. 49. — 16) Derselbe, Diphtherie d. Gehörganges, ibid. 1884, No. 33. — 17) Wreden, Beschränkung d. diphther. Entzünd. auf d äuss. Gehörg., Mon. f. O. 1868, No. 10. — 18) Kraussold, Ueber die primäre Otit. ext. diphth., Centralbl. f. Chir, 1877, No. 38. Ref Arch. f. O. Bd. 14, p. 65. — 19) Gottstein, Klin. u. krit Beiträge, Arch. f. O. Bd. 4, p. 90. — 20) Bezold, Fibrinöses Exsudat auf d. Trommelfelle und im Gehörg, Virchow's Arch Bd. 70, 3 — 21) Steinhoff, Beobacht. über Otit. ext. croup, Diss. inaug., Leipzig 1886. Ref. Arch. f. O. Bd. 25, p. 143. — 22) Guranowski, Fall von prim. croup. Entzünd. d. äuss Gehörg. und d. Trommelf., Mon. f. O. 1888, No. 7. — 23) Knapp, Condylome beid. Gehörg., Zeitschr. f. O. Bd. 8, p. 122. — 24) Stöhr, Condylome d. äuss. Gehörg., Arch. f. O. Bd 5, p. 130 — 25) Buck, Syphil. affect. of the ear, Americ. Journ. of Otol., Jan. 1879. — 26) Noquet, Un cas de syphil. papulo-érosives etc., Le progr. méd. 1885, No. 17. — 27) Jacobson, Bericht etc. (ringförm. syphil. Geschwüre), Arch. f. O. Bd. 19, p. 36. — 28) Zucker, Ueber Syphilis d äuss. Ohres (Literatur-Angaben), Zeitschr. f. O. Bd. 13, p. 167.

29) Ausführliches Literaturverzeichniss über Fadenpilze, s. bei Siebenmann, Die Fadenpilze etc., Zeitschr. f O. Bd. 12, p. 124. — 30) Derselbe, Ein 2. Fall von Schimmelmykose d. Rachendaches, Mon. f. O. 1889, No. 4. — 31) Moos, Profuse aber vollständ. symptomlose Aspergillusbild. im äuss. Gehörg. etc., Arch. f. Aug. u. O Bd 2, Abth. 2, p. 160. — 32) Wreden, Die Myringomykosis aspergill. etc., ibid. Bd. 3, Abth. 2, p. 56. — 33) S. M. Burnett, Otomyces purpur. Zeitschr. f. O. Bd. 11, p. 89. — 34) Siebenmann, Neue botan. und klin Beitr. z. Otomykose, Zeitschr. f. O. Bd. 19, p. 7. — 35) Bezold, Vortr. im ärztl. Verein Münchens, 1880. — 36) Wagenhäuser, Befund d. Mucor corymbifer, Arch. f. O. Bd. 21, p. 270. — 37) Valentin, Ein Fall von Soor d. Mittelohres, Arch. f. O. Bd. 26, p 81. — 38) Lindt, Ueber einen neuen pathogenen Schimmelpilz aus d. menschl. Gehörg., Arch. f. experim. Pathol u. Pharmakol. Bd 25, p. 257 — 39) Politzer, Die parasitäre Entzünd. d äuss. Gehörg., Wien med. Wochenschr. 1882, No. 29. — 40) Derselbe, Lehrbuch, 2. Aufl., p. 152. — 41) Bing, Ueber Bindegewebsstrangbildung mitten im Gehörg., Wien. med Bl. 1879, No. 22 u. 23. — 42) Schubert, Bindegewebsbrücke im knöchernen Gange etc. Membranöser Verschluss d Gehörg., Arch f. O. Bd 22, p. 53. — 43) Purjesz, Bild. einer Bindegewebsbrücke im äuss Gehörg., Wien. med. Wochenschr. 1887. No 1. Ref Zeitschr. f. O. Bd 18, p 88. — 44) Sexton, Häutiger Verschluss d. Gehörg., Amer. Journ. of Otol, Jan. 1882. — 45) Ladreit de Lacharrière, Obliteration accidentelle du conduit audit. etc, Annales des malad. de l'oreille, Tome IV, No. 3 Ref. Zeitschr. f. O. Bd. 8, p. 168. — 46) Charles Orr, Occlusion of the ext. meatus, Americ. Journ. of Otol., Vol. V, p. 45. Ref. Zeitschr f O Bd 11, p. 339. — 47) Rothholz, Membranöser Verschluss d. äuss. Gehörg, Zeitschr f. O Bd. 15 p 108. — 48) Cheatham, Fall von Atresie d. Gehörg., ibid. p. 255 — 49) Derselbe, Membranöser Verschl des Gehörg. am Orificium ext., ibid. — 50) Mandelstamm, Mehrjährige narbige Verwachsung eines Ohreinganges bei bestehender Otit. media supp., Mon. f. O. 1885, No. 7. — 51) Bing, Ueber Warzen und Papillome am äuss Ohrtheile, Wien. med Bl. 1885. — 52) Rossi, Papillome d unt. knorpeligen Gehörgangswand, XIV. Anno di insegnamento di otoiatria, Rom 1886 — 53) Todd, Gefässgeschwulst in d. Tiefe d. äuss. Gehörg., Amer. Journ of otol., July 1882. Ref. Zeitschr. f. O. Bd 12, p. 221. — 54) Schwartze, Pathol. Anat., p 32. — 55) Hückel, Zur Kenntniss d Biolog. d. Mucor corymbifer. Beitr. z pathol. Ana-

tomie etc., von Ziegler u. Nauwerck, Jena 1884. — 56) Toynbee. Diseases of the ear. deutsche Uebers. p. 118. — 57) v. Tröltsch, Lehrbuch, 1877, p. 504. — 58) Gruber, Lehrbuch, 2. Aufl., p. 372, 380, 385.

Erkrankungen des Trommelfells.

Die Erkrankungen des Trommelfells sind zum grössten Theile von denjenigen des äusseren Gehörganges und der Trommelhöhle abhängig; dieser Zusammenhang ergiebt sich ohne Weiteres aus den anatomischen Verhältnissen. Nur selten erkrankt das Trommelfell primär in Folge von Erkältungen oder durch die Einwirkung mechanischer oder chemischer Schädlichkeiten. Während die Cutisschichte der Membran sich an den Affectionen des äusseren Gehörganges fast immer mehr oder weniger betheiligt, wird die Schleimhautschichte von den Trommelhöhlenentzündungen in Mitleidenschaft gezogen; doch ist zu bemerken, dass die krankhaften Veränderungen der Trommelfellschleimhaut mit denjenigen der Trommelhöhlenbekleidung nicht immer gleichen Schritt halten, sondern zuweilen erst später nachzufolgen scheinen. Die Membrana propria des Trommelfells wird, soviel bekannt, nur secundär durch die Entzündungen der äusseren oder inneren Schichte mitergriffen und erweist sich als ziemlich widerstandsfähig. Bei schweren Erkrankungen, sowie in chronischen Fällen, sind äussere und innere Schichte gleichmässig afficirt. Es muss noch hinzugefügt werden, dass Entzündungen des Trommelfells, welche dasselbe secundär nach Erkrankung des Gehörganges oder der Trommelhöhle befallen haben, oftmals in den chronischen Zustand übergehen und hartnäckig andauern, auch wenn die primäre Affection der Nachbarräume bereits gebessert oder geheilt ist. Um Wiederholungen zu vermeiden, werden die pathologischen Veränderungen in Folgendem übersichtlich zusammengestellt, wie sie bei primären, sowie secundären Erkrankungen des Trommelfells vorzukommen pflegen.

Entsprechend dem Gefässreichthum des Trommelfells sind partielle und allgemeine Hyperämien desselben eine häufige Erscheinung; sei es, dass dieselben durch einen von aussen kommenden Reiz hervorgerufen, durch Circulationsstörungen bedingt, oder als Vorläufer resp. Begleiter entzündlicher Vorgänge zu betrachten sind. Am häufigsten wird eine stärkere Füllung der von der hinteren oberen Gehörgangswand auf das Trommelfell hinüberziehenden, und längs des Hammergriffs verlaufenden Gefässe beobachtet, welchen sich oft eine Hyperämie des Gefässkranzes in der Peripherie der Membran anschliesst. Bei höheren Graden der Blutfüllung sind auch die radiär verlaufenden Gefässe injicirt, oder die ganze Membran erscheint diffus geröthet. Je nachdem der Schleimhautüberzug zuerst von der Hyperämie befallen wird, und die Röthe durchscheint, oder die Gefässe der Cutisschichte vorwiegend gefüllt sind, je nachdem ferner die Membran von normaler Dicke oder entzündlich infiltrirt ist, wechseln die Bilder des hyperämischen Trommelfells am Lebenden in mannigfaltiger Weise.

Ekchymosen im Gewebe des Trommelfells entstehen in Folge

mechanischer Verletzungen verschiedenster Art, durch hochgradige Stauungen im Gebiete der Kopf- und Halsgefässe, bei Erschütterung durch Hustenstösse, durch Eindringen von Flüssigkeiten in die Tuben und das Mittelohr, ferner bei den Entzündungen des Trommelfells im Verlaufe der schwereren Formen von Infectionskrankheiten, welche mit anderweitigen Hämorrhagien einhergehen, endlich bei den Ohrentzündungen von Kranken, welche eine gewisse Widerstandslosigkeit und Schwäche der Gewebe erworben haben, z. B. bei den Otitiden der an skorbutischer Dyskrasie, Diabetes oder chronischer Nephritis leidenden Patienten. v. Troeltsch [5]) hat zuerst beobachtet, dass derartige Ekchymosen, wenn sie oberflächlich gelegen waren, ihren Sitz änderten, allmälig nach der Peripherie der Membran, und dann auf die Gehörgangswand gewandert sind. Die Ursachen dieser Wanderung sind nicht klar ersichtlich; man vermuthet als solche ein excentrisches Wachsen der Hautschichte [vergl. auch Moos [22]) und Politzer [4])].

Bei den Entzündungen des Trommelfelles unterscheiden wir eine acute und eine chronische Form. Bei der acuten Trommelfellentzündung ist zu berücksichtigen, dass der objective Befund, namentlich im Beginne der Entzündung, wechseln muss, je nachdem die Cutis- oder Schleimhautschichte der Membran zuerst oder vorwiegend befallen wird. Je mehr die Cutisschichte entzündlich infiltrirt wird, erscheint das Trommelfell getrübt und verdickt, abgeflacht und röthlich durchfärbt, wobei die Contouren des Hammergriffs und kurzen Fortsatzes unsichtbar werden. Mikroskopisch betrachtet, zeigt sich die Cutisschichte mit Rundzellen infiltrirt, vor Allem in der Umgebung der stark gefüllten Blutgefässe. Zuweilen kommt es zu einem serös-eitrigen Erguss unter die Epidermis, welche in Form einer oder mehrerer kleiner Blasen abgehoben wird, nach deren Bersten sich gelbliche Flüssigkeit entleert, und die intensiv rothe Cutis frei, oder zum Theil mit Krusten bedeckt, zu Tage tritt.

Erfolgt eine umschriebene Ansammlung von Eiterzellen in dem Gewebe der Cutis selbst, so entstehen kleine Abscesse, welche vorwiegend im hinteren oberen Quadranten der Membran ihren Sitz haben. Sie erscheinen daselbst als grün-gelbliche Vorwölbungen des Trommelfells [Boeck [7]), Schwartze [8]), Politzer [4])]. Nach Eröffnung dieser Abscesse bleibt ein geschwüriger Substanzverlust zurück, welcher ausheilen, oder bei geringer Widerstandsfähigkeit der Gewebe zur Perforation der Membran von aussen nach innen führen kann. In schweren Fällen der Erkrankung ist die Cutisschichte von dicht gedrängten Blut- und Eiterzellen infiltrirt; bei den hämorrhagischen Formen überwiegt der Blutgehalt. Die Epidermisschichte ist in Ablösung begriffen, der Verhornungsprocess der oberen Lagen Malpighi'scher Zellen erscheint beschleunigt.

Die Membrana propria ist, wie bereits bemerkt, resistent und bleibt, trotz beträchtlicher Schwellung und zelliger Infiltration der Nachbarschichten, eine Zeit lang unverändert, oder lässt nur Quellung und Auflockerung ihrer Fasern erkennen. Ein Durchbruch derselben erfolgt durch mechanische Einwirkungen, durch Maceration von den

serös infiltrirten Nachbarschichten aus; wahrscheinlich aber auch durch direct mortificirende Eigenschaften gewisser Infectionsträger oder deren chemischer Producte. In letzterer Beziehung kommt hauptsächlich die destructive Wirkung der Tuberkelbacillen, sowie der Erzeuger des Scharlach- und Diphtheriegiftes in Betracht, welche eine rasch verlaufende nekrotische Schmelzung des Trommelfellgewebes in grösserem Umfange herbeiführen können.

Die Schleimhautschichte betheiligt sich an den Entzündungen der mit ihr in Zusammenhang stehenden Paukenhöhlenbekleidung durch Hyperämie, Erweiterung der Gefässe, seröser und zelliger Infiltration je nach der Schwere der primären Erkrankung. Bei destructiven Processen sieht man ihre bindegewebige Grundsubstanz von Eiterzellen auseinandergedrängt, und findet Epithel-, sowie Substanzverluste auf ihrer Aussenfläche, so dass eine deutliche Grenze zwischen dem auf ihr und in ihr gelegenen Eiter nicht mehr besteht.

Fig. 1.

Die Fig. 1 zeigt einen Durchschnitt durch die Peripherie und den Annulus tendin. des Trommelfells eines Knaben, welcher an tuberkulöser Caries der Schädelknochen zu Grunde gegangen war. Bei der Untersuchung des linken Schläfenbeins zeigte sich eine eitrige Mittelohrentzündung, welche noch nicht zur Perforation des Trommelfells geführt hatte; die Entzündung des Trommelfells ist erst im Beginne. Man sieht eine Eiteransammlung (p) auf der Trommelhöhlenseite, in welcher sich zahlreiche Tuberkelbacillen fanden. Die Trommelhöhlenschleimhaut (t) ist mit kleinen Zellen dicht infiltrirt, welche in der Schleimhautschichte des Trommelfells (s) erst in geringerer Menge auftreten. Circuläre (c) und Längsfaserschicht (l) der Membrana propria sind noch unverändert, obwohl vereinzelte Bacillen auch in letztere eingedrungen waren. Dass jedoch der entzündliche Process bereits über die Grenze des Trommelfells nach Aussen vorgedrungen war, beweist die starke Anfüllung der

Gefässe in der Gehörgangswand, und die Infiltration der letzteren mit Rundzellen. Auch die Cutisschichte (h) des Trommelfells zeigt Anschwellung durch dicht gedrängte zellige Einlagerungen. Die Epidermis (e) ist in Ablösung begriffen. m: Malpighi'sche Schichte, von welcher ein starker Fortsatz am Uebergange der Trommelfellcutis in diejenige des Gehörganges in die Tiefe dringt.

Was die Rolle der Mikroorganismen bei entzündlichen Processen des Trommelfells betrifft, so wurden Tuberkelbacillen schon früher von Habermann[16]) im Gewebe der Membranen tuberculös Erkrankter nachgewiesen. Den Friedländer'schen Pneumoniebacillus fand Weichselbaum[11]) in mikroskopischen Schnitten eines mit Eiterzellen infiltrirten Trommelfells, sowie innerhalb der Blutgefässe desselben in einem Falle von acuter eitriger Mittelohrentzündung. Es war bereits zur Bildung einer kleinen Perforation gekommen, im Uebrigen war die Membran angeschwollen, aufgelockert, durch Ekchymosen und starke Injection dunkelroth gefärbt. Habermann[34]) sah ferner sämmtliche Schichten eines kindlichen Trommelfells in der Gegend des Umbo von Haufen des Staphylococc. pyog. aureus durchsetzt, welche ebenfalls Nekrose der Schleimhautschichte, sowie der Membrana propr. an dieser Stelle, und dadurch den Beginn einer Perforation angebahnt hatten.

Der makroskopische Befund von Tuberkelknötchen im Trommelfelle wurde von Schwartze[9]) beschrieben. Derselbe sah bei Kindern, welche an Miliartuberculose erkrankt waren, sowie bei chronischer Lungentuberculose Erwachsener „öfters gelbliche, leicht prominente und härtliche Flecke, welche von schnellem ulcerativem Zerfall des Trommelfells gefolgt waren." Auch Hessler[19]) beschreibt ähnliche Bilder bei einem an tuberculöser Myringitis leidenden Kranken.

Bei den chronischen Entzündungen des Trommelfells handelt es sich in manchen Fällen um ähnliche Befunde wie bei der acuten Form und es liegt auf der Hand, dass eine scharfe Grenze zwischen beiden sich in pathologisch-anatomischer Beziehung nicht immer aufstellen lässt. Der grösste Theil der chronischen Trommelfellentzündungen besteht neben Perforation der Membran und andauernden oder intermittirenden Mittelohreiterungen. Ein anderer Theil wird durch eczematöse resp. skrophulöse Erkrankungen des Gehörganges unterhalten, während chronische, nicht perforative Mittelohrentzündungen einen weiteren Bruchtheil von Fällen liefern, in welchen hyperämische Zustände, Trübungen und Verdickungen des Trommelfells lange Zeit fortdauern. Ausser zelliger Infiltration findet man bei der chronischen Myringitis Vermehrung des Bindegewebes und dadurch bedingte Verdickung der beiden Grenzschichten. Von der Aussenfläche wird zuweilen ein spärliches, übelriechendes, Krusten bildendes Secret geliefert, auch kommt es zu Granulationsbildungen auf der Membran, welche jedoch häufig mit cariösen Processen am Annulus tymp. oder an den Gehörknöchelchen in Zusammenhang stehen.

Eine besondere und seltene Form von chronischer Trommelfellentzündung wurde als Myringitis villosa von Nassiloff[13]) und Kessel[14]) beschrieben. Im Wesentlichen handelte es sich dabei um kleine bindegewebige, theils vereinzelt, theils gruppenweis stehende zottenartige Vorsprünge der Cutisschichte, welche in Nassiloff's

Falle von Plattenepithel, in Kessel's Falle von Cylinderepithel bekleidet waren, und Gefässschlingen enthielten. In beiden Fällen war die Membran verdickt und getrübt, die Membrana propria durch Bindegewebe ersetzt, die Gefässe erschienen zahlreich und erweitert.

Von Interesse sind ferner die Wucherungen der Malpighi'schen Schichte, auf welche Moos [24]) nach Untersuchung mehrerer von Phthisikern herstammenden Trommelfelle zuerst aufmerksam machte. Die genannte Schichte war nicht nur im Dickendurchmesser vergrössert, sondern sandte auch zapfenförmige Fortsätze in das Cutisgewebe bis zur Membrana propria reichend hinein. Moos sprach schon damals die Vermuthung aus, dass diese Zapfen in der Tiefe verhornen und so zur Bildung cholesteatomatöser Producte innerhalb der Membran Veranlassung geben könnten. Diese Ansicht ist später durch Untersuchungen Habermann's, welche gleichfalls an Trommelfellen Tuberculöser angestellt waren, bestätigt worden. Der genannte Autor fand verlängerte und verzweigte Reteleisten, deren eine verhornt war, und auf dem Durchschnitte das bekannte Bild der zwiebelschalenartig geschichteten Epidermismassen darbot, wie wir es in Warzen- und Polypenbildungen, sowie bei chronischen Dermatitiden häufig zu Gesicht bekommen.

Angesichts dieser Wucherung der Malpighi'schen Schichte des Trommelfells in die Tiefe, ist es erklärlich, dass bei chronischen Entzündungszuständen auch der Verhornungsprocess ihrer oberflächlichen Lagen häufig in abnormer Weise vor sich geht, dass reichliche Epidermismassen gebildet und abgelöst werden, woraus dann die bereits besprochene Production sogen. Cholesteatommassen resultirt, welche wir bei chronischen Entzündungen des äusseren und mittleren Ohres öfters in der Tiefe des Gehörganges, dem Trommelfelle und den angrenzenden Gehörgangswandungen fest anhaftend finden.

Die Entstehung selbstständiger cholesteatomatöser Geschwülste im Trommelfelle ist dunkel. Das von Wendt [18]) beschriebene Cholesteatom, welches sich aus der endothelialen Bekleidung der die Fasern der Membr. propria umgebenden Saftkanälchen entwickelt hatte, steht bis jetzt vereinzelt da. Küpper [20]) fand ein Trommelfellcholesteatom bei einem Tuberculösen, auch Gruber [16]) entfernte eine kleine cholesteatomatöse Neubildung aus einem Trommelfelle. Wir werden immer berücksichtigen müssen, dass die Hauptmasse dieser Bildungen aus abgestorbenen, verhornten, oft molekulär zerfallenen Zellen besteht, und dass die Vermehrung der letzteren, also das Wachsthum dieser epithelialen Gebilde, von der lebenden Zellschichte abhängt, deren oberste Lage die Hornproducte liefert. In vielen Fällen wird das Rete Malpighi selbst an diesen Processen betheiligt sein, nachdem dasselbe, wie oben erwähnt, durch entzündliche Vorgänge zu abnormer Wucherung in die Tiefe oder nach aussen angeregt worden ist. Nur wenn die verhornende Zellschichte der Innenfläche eines selbstständigen, vom normalen Gewebe zu trennenden Balges angehört, dürfen wir von einer wirklichen Geschwulstbildung sprechen.

Die Perforationen des Trommelfells kommen am häufigsten

im vorderen unteren Quadranten vor, nur bei langdauernder Rückenlage der Kranken, z. B. in schweren Typhusfällen, wird die hintere untere Partie der Membran häufiger durchbrochen [Bezold [33])]. Die Oeffnungen sind im Beginn meist spaltförmig, nehmen jedoch bald in Folge von Retraction der elastischen Fasern der Eigenschichte eine runde oder ovale Form an. Es können mehrfache Durchlöcherungen nebeneinander bestehen; die Grösse der einfachen Perforation wechselt mannigfach, je nachdem die Zerstörung der Membran geringer oder ausgiebiger erfolgte; auch wurde schon darauf hingewiesen, dass Scharlach, Diphtherie und Tuberculose die umfangreichsten Zerstörungen zu bedingen pflegen, so dass oft nur ein schmaler Saum des Trommelfells zurückbleibt oder durch Erhaltenbleiben eines Hammergriffrestes und Hineinragen desselben in den Substanzverlust das bekannte Bild der nierenförmigen Perforation entsteht. Perforationen der Membrana flaccida hängen meistentheils mit cariösen Processen an den Gehörknöchelchen oder der knöchernen Begrenzung des oberen Trommelhöhlenraumes zusammen.

Während frisch entstandene traumatische oder entzündliche Perforationen kleineren Umfanges ohne sichtbare Narbe heilen können, werden grössere Substanzverluste der Membran im günstigsten Falle nur durch bindegewebige Narben ersetzt, an welchen die Membrana propria fehlt. Tritt dieser Heilungsvorgang nicht ein, so bleibt ein Substanzverlust zurück, dessen Ränder durch Ueberwachsen der Cutis sich verdicken, wobei die Membrana propria entweder am Rande der Perforation endigt oder sich nach innen, seltener nach aussen, umschlägt [Habermann].

Zu den häufig vorkommenden Residuen der Trommelfellentzündung zählen die grauweissen oder milchglasartigen Trübungen der Membran, welche partiell oder diffus auftreten und in manchen Fällen Verkümmerung des normalen Lichtreflexes, sogar vollständiges Fehlen desselben verursachen. Sie beschränken sich zuweilen auf die Schleimhautschichte und beruhen zum Theil auf Vermehrung des Bindegewebes derselben, zum Theil auf Ablagerungen von Fettmolekülen in die Membrana propria. Die letzteren treten als ringförmige Trübungen der Peripherie, als radiäre Streifen in der Membran, oder mehr diffus auf. Gruber beschrieb ferner eine eigenthümliche Randtrübung am Trommelfelle, welche nach Erschlaffung und Fältelung der Membran durch Verwachsung von Faltenbildungen entstehen soll. In vielen Fällen, vor Allem nach Ablauf eitriger Mittelohrentzündungen, finden neben der Einlagerung von Fettpartikelchen Kalkablagerungen in und um die Fasern der Eigenschichte statt, welche am häufigsten in Form einer lebhaft weissen halbmondförmigen Abgrenzung in der hinteren oder vorderen Hälfte des Trommelfells auftreten. Sie erscheinen jedoch auch an anderen Stellen, in der unteren Hälfte, dann namentlich in Trommelfellnarben, in der Umgebung von Perforationen, und variiren mannigfach in Betreff ihrer Umrisse. Die Kalkablagerung beschränkt sich nicht immer auf die Membr. propria, sondern erstreckt sich auch in die Cutis- und Schleimhautschichte hinein. Zu bemerken

ist ferner, dass Lucae [10]) auch Ablagerungen krystallinischer Kalkgebilde (Aragonitkrystalle) in der Cutisschichte beobachtete.

Fälle der selten vorkommenden Knochenneubildung im Trommelfelle wurden von Politzer [1]), Wendt [21a]) und Gruber [36]) beschrieben. Die beiden ersteren fanden bei Personen, welche an Ohreiterung gelitten hatten, innerhalb verkalkter Trommelfellpartien wahre Knochenneubildung*). Gruber constatirte Knochenkörperchen in grosser Zahl in einem ausgeschnittenen verkalkten Trommelfellstücke. Neuerdings hat Habermann [37]) über einen ähnlichen Befund berichtet.

Die Verdickung des Trommelfells durch Neubildung von Bindegewebe, welche als Ausgang der Entzündung nicht selten zurückbleibt, wurde bereits bei Besprechung der chronischen Entzündung erwähnt. Andererseits kommt es in Folge langdauernder Spannungsanomalien der Membran, vielleicht auch in Folge entzündlicher Vorgänge [Gruber] in manchen Fällen zu einem Schwunde der Eigenschichtfasern, woraus eine Verdünnung des Trommelfells hervorgeht. Tritt der Faserschwund nur partiell auf, so dass eine Lücke in der Eigenhaut entsteht, so kann die Schleimhaut durch derartige Lücken nach aussen gedrängt, und mit der Cutisschicht hernienartig vorgestülpt werden. Ist die Atrophie der Eigenschicht ausgedehnter und findet zugleich eine andauernde Behinderung der Ventilation des Mittelohres durch irgend welche Ursachen dabei statt, so erreicht die durch Ueberwiegen des äusseren Luftdrucks bedingte Impression des Trommelfells den höchsten Grad. Die Entscheidung, ob Atrophie oder Narbenbildung in Folge eitriger Processe vorliegt, ist ohne genaue Anamnese zuweilen schwierig.

Sind atrophische Stellen oder Narbenbildungen in einem Trommelfelle vorhanden, so disponiren derartige Membranen sehr zu Rupturen bei Gelegenheit plötzlicher Luftverdichtung im äusseren Gehörgange, z. B. in Folge eines Schlages auf das Ohr oder eines heftigen Knalles. Auch bei starkem Schnäuzen und bei Lufteintreibungen in das Mittelohr werden Narben der Membran häufig durchbrochen, während normale Trommelfelle stärkerer indirecter Einwirkung bedürfen, um zu platzen. Als begünstigende Momente kommen dabei Tubenverengerungen und weite Hohlräume des Warzenfortsatzes [Eysell [27])] in Betracht. Die Ruptur erfolgt am häufigsten in der vorderen oder unteren Partie der Membran [Treitel [30])], doch wird die Stelle entsprechend dem Vorkommen atrophischer Theile oder von Narben wechseln müssen; so fand Politzer dieselbe öfter in der hinteren als in der vorderen Hälfte des Trommelfells. Nach demselben Autor erfolgt die Heilung in der Regel von der Schleimhautschichte, nach Zaufal von der Cutisschichte aus. Nach den experimentellen Untersuchungen Rumler's [35]), welche derselbe an Kaninchentrommelfellen anstellte, ist an der Heilung des Defectes innerhalb der ersten drei Tage zunächst das äussere Epithel

*) Lincke (Handb., Bd. I, p. 629) erwähnt bereits einiger Fälle von Verknöcherung im Trommelfelle, deren einer von Cassebohm mitgetheilt worden ist. Es bleibt jedoch ungewiss, ob es sich dabei nicht um einfache Verkalkungen gehandelt habe.

betheiligt, welches schon nach 6 Stunden Zellvermehrung zeigt. Erst nach 48 Stunden beginnt das Schleimhautepithel, jedoch in geringerem Grade, zu der Schliessung des Defectes beizutragen. Vom dritten Tage an tritt die Wucherung des Bindegewebes in den Vordergrund, und führt den definitiven Verschluss herbei. Die Membrana propria ist an der Heilung kaum betheiligt.

Die sogenannten Wölbungsanomalien des Trommelfells, welche in einer partiellen oder totalen Vorbauchung nach aussen oder nach innen bestehen, sind einerseits von Exsudaten innerhalb der Paukenhöhle, andererseits von Luftverdünnung innerhalb des Mittelohres und Retraction der Sehne des Muscul. tensor tympani abhängig. Sie erscheinen daher als secundäre, durch mechanische Wirkungen erzeugte Veränderungen der Stellung der Membran und sind in pathologisch-anatomischer Beziehung insofern von Interesse, als die langdauernden Impressionen des Trommelfells eine abnorme Spannung der Eigenhautfasern und dadurch die schon erwähnte Atrophie derselben begünstigen.

Eines eigenthümlichen Verhaltens der beiderseitigen Trommelfelle, welches bisher, ausser von mir[32]), von keiner Seite Beachtung gefunden hat, möchte ich bei dieser Gelegenheit Erwähnung thun. Schon seit Jahren ist es mir aufgefallen, dass die Lage der beiden Trommelfelle, resp. der Hammergriffe nicht symmetrisch sei, dass der linke Hammergriff durchschnittlich dem Beschauer mehr horizontal liegend erscheint, als der steiler verlaufende rechte. Den Lichtreflex sehe ich rechts nach vorne unten, links gerade nach unten gerichtet. Bei Kindern ist mir die Asymmetrie nicht so aufgefallen wie bei Erwachsenen.

Durch eine Abhandlung C. Hasse's[31]), welche an eine Besprechung der Asymmetrie des Antlitzes der Venus von Milo anknüpft, ward ich in meiner Vermuthung bestärkt. Hasse constatirt, dass er an sonst wohlgeformten Köpfen von Männern und Frauen stets Asymmetrie der oberhalb des Mundes gelegenen Theile beobachtet habe. Das linke Auge stehe höher und näher der Mittellinie als das rechte, das linke Ohr stehe ebenfalls höher, die linke Schädelhöhle sei breiter als die rechte u. s. w.

Um das Verhalten der Trommelfelle im normalen Zustande zu beobachten, untersuchte ich 100 Soldaten. 66 derselben hörten das Ticken einer Taschenuhr (Norm 10 Meter) auf 7 Meter weit und verstanden Flüstersprache auf diese Entfernung (grössere Räume standen mir für die Untersuchung nicht zu Gebote). Von den weniger gut hörenden 34 wussten nur 14, dass sie in der Jugend einmal ohrenleidend gewesen waren. Die Hörschärfe derselben war 8 Mal beiderseits gleichmässig, 11 Mal stärker rechts, und 15 Mal stärker links herabgesetzt. Trotz der guten Hörschärfe der Mehrzahl zeigten 92 Soldaten mehr oder weniger Trübungen der Membranen, einige matte Lichtreflexe, einige boten Narben und Verkalkungen dar. Nur in 8 Fällen konnten die Trommelfelle als ganz normal bezeichnet werden. In allen Fällen war aber die stärkere Horizontalstellung des Hammergriffs auf der linken Seite unverkennbar, und überwog auch dann noch, wenn das rechte Trommelfell krankhaft eingezogen erschien. Wollte man nun auch die 15 Fälle, in welchen die Hörschärfe links stärker herabgesetzt war, als rechts, ausscheiden, so bleiben immer noch 85 pCt., welche für die erwähnte Asymmetrie massgebend sein dürften. Es liegt auf der Hand, dass die Feststellung dieser Verhältnisse für die Beurtheilung pathologischer Einwärtswölbungen von grösster Wichtigkeit ist.

Die Untersuchung der linksseitigen Trommelfelle am anatomischen Präparate von der Innenseite aus, ergiebt hinsichtlich der Asymmetrie keinen weiteren Aufschluss. Einige Male schien mir der linke Hammergriff einen kleineren Winkel mit dem Hammerhalse zu bilden als der rechte, an anderen Präparaten war kein Unterschied bemerkbar. Ich vermuthe deshalb, dass der linke Annul. tympan. stärker gegen die Horizontalebene geneigt sei als der rechte.

Was die vom Trommelfelle ausgehenden Neubildungen betrifft, so dient dasselbe nur in seltenen Fällen als Ursprungsstätte grösserer Polypen. v. Troeltsch [6]) obducirte ein in allen seinen Schichten polypös entartetes Trommelfell; in den Fällen von Borberg [21]) und Moos [23]) war der Hammer von einer polypösen Geschwulst eingeschlossen, und ward zugleich mit letzterer entfernt. Miot [26]) beschrieb gleichfalls eine vom Hammergriff entspringende fibröse Geschwulst; Buck [25]) ein von demselben ausgehendes cavernöses Angiom. Kleine Gummata fand Baratoux [28]) am Trommelfelle eines syphilitisch Kranken. Endlich beobachtete Wagenhäuser [29]) einen Fall von Naevus cutaneus vinosus, welcher, die rechte Gesichts- und Ohrgegend einnehmend, sich von der hinteren oberen Wand des Gehörganges auf die hintere Hälfte der Membran erstreckte.

1) Politzer, Zur pathol. Anat. d Trommelfelltrübungen, Oesterr. Zeitschr f. prakt. Heilk 1862, VIII, p 43, 46, 51. — 2) Derselbe, Beleuchtungsbilder des Trommelfells. Wien 1865. — 3) Derselbe, Ueber Blasenbildung etc. im Trommelf. Wien. med Wochenschr. 1872. — 4) Derselbe, Lehrbuch, 2. Aufl., p. 187 u 192. — 5) v. Tröltsch, Wandern der Ekchymosen, Lehrb., 6. Aufl., p. 139. — 6) Derselbe, Polypös entartetes Trommelf., ibid. p. 505. — 7) Boeck, Ueber Abscesse im Trommelf., Arch. f. O., Bd. 2, p. 135. — 8) Schwartze, Abscesse im Trommelf., Lehrb. d. chir. Krankh., p. 120. — 9) Derselbe, Tuberkel im Trommelf., ibid. p. 124. — 10) Lucae, Aragonitkrystalle in d. verdickten Epidermis des menschlichen Trommelf., Virch. Arch. Bd. 36. Ref. Arch. f. O Bd. 3, p. 252. — 11) Weichselbaum, Ueber eine von einer Otit. med. supp. ausgehende und durch d. Bacill. Friedl. bedingte Allgemeininfection, Mon. f. O. 1888, No. 8. — 12) Zaufal, Prag. med. Wochenschr. 1888, No. 45. — 13) Nassiloff, Ueber eine neue Form v. Entz. d. Trommelf., Centralbl. f. d. med. Wissensch. 1867, No. 11. Ref. Arch. f. O. Bd. 4, p. 58. — 14) Kessel, Zur Myring. vill., A. f. O Bd. 5, p. 250. — 15) Gruber, Ueb. e. eigenthüml. Randtrüb. am Trommelf. etc., Mon. f. O. 1878, No. 9. — 16) Ders., Cholesteat. d. Trommelf., s. Lehrb. 2. Aufl., p. 387. — 16) Habermann, Ueber d. tuberk. Infect. d Mittelohres, Zeitschr. f. Heilk. Bd. 6, p. 367. — 17) Derselbe, Neue Beitr. z. pathol. Anat. d. Tuberkul. d. Gehörorg., ibid. Bd. 9, p. 131, 144. — 18) Wendt, Ueber ein endotheliales Cholest. d. Trommelf. etc., Arch. f Heilk. Bd. XV, p. 551. — 19) Hessler, Fall v Tuberkelbild. im Trommelf., Arch. f. O Bd. 17, p. 48 — 20) Küpper, Sectionsbefunde, Arch. f. O. Bd. 11, p. 16 — 21) Borberg, Polyp mit eingewachsenem Hammergriff, Arch. f. O. Bd. 7, p. 55. — 21a) Wendt, Secund. Veränder. bes. der Schleimht. im Mittelohre, Arch. f. Heilk Jg. 14, p. 277 u. Desquamat. Entzünd. d. Mittelohrs, ibid. p. 440. — 22) Moos, Ueb. ein traumat. wanderndes Hämatom d Trommelf., Zeitschr. f O Bd. 8, p. 32. — 23) Derselbe, Exstirpation des Hammers etc., ibid. p. 217. — 24) Derselbe, Ueber die mechan. Vorgänge bei d. chron. eitr. Trommelfellentz Tuberkulöser, ibid. Bd. 15, p. 271. — 25) Buck, Cavernöses Angiom am Hammergriff, Arch. f. Aug. und O. Bd. 2, Abth. 1, p. 182. — 26) Miot, Tumeur du manche du marteau, Revue mens. 1886, No. 3. Ref Zeitschr. f. O. Bd. 46, p. 304 — 27) Eysell, Ist ein System gut entwickelt. Warzenzellen ein Schutz gegen Ruptur d. Trommelf. etc., Tagebl. d. 59. Vers. deutsch. Naturf etc zu Berlin. — 28) Baratoux, Les gommes du tympan, Bull. et mémoires de la soc. franc. d'Otol. etc., Tome II, p 176. Ref. Zeitschr. f O. Bd. 15, p. 224 — 29) Wagenhäuser, Bericht etc., Arch. f. O. Bd. 27, p. 162. — 30) Treitel, Die Rupturen d. Trommelf., Zeitschr. f O. Bd. 19, p. 115 — 31) C Hasse, Ueber Gesichtsasymmetrien, Arch. f. Anat und Phys. Jahrg. 1887, p. 119ff. — 32) Steinbrügge, s. „Kleine Mittheilungen", Deutsche med. Wochenschr. 1888, No. 9 — 33) Bezold, Ueber die Erkrank. d Gehörorg bei Ileotyphus, Arch. f. O. Bd. 21, p. 1. — 34) Habermann, Zur Pathogenese der eitr. Mittelohrentzünd, Arch. f. O. Bd. 28, p 219. — 35) Rumler, Ueber Regeneration und Narbenbild. d. Trommelf., ibid. Bd. 30, p. 142. — 36) Gruber,

Lehrb., 2. Aufl., p. 367. — 37) Habermann, Ein Fall von Knochenneubild. im Trommelf., Prag. med Wochenschr. 1890, No. 39.

Erkrankungen der Trommelhöhle.

Hyperämie und Hämorrhagie in der Trommelhöhlen-Schleimhaut.

Abgesehen von der Hyperämie, welche den Entzündungen der Trommelhöhlenschleimhaut voraufgeht oder dieselben begleitet, kommt solche bei Circulationsstörungen vor, durch welche der Abfluss des venösen Blutes in das rechte Herz behindert wird, also bei Herz- und Lungenkrankheiten, bei Geschwülsten, welche das Stromgebiet der Vena cava sup. beeinträchtigen. Ferner sind Schwellungs- und Schrumpfungsvorgänge im Nasenrachenraum, durch welche die Circulation in den benachbarten venösen Geflechten erschwert wird, z. B. Hypertrophie der Tonsillen, Hyperplasien des adenoiden Gewebes, ausgedehnte Schwellungen der Nasenschleimhaut, sowie Hindernisse im Gebiete der Venae faciales ant. und post. als Ursachen passiver Stauung innerhalb der venösen Trommelhöhlengefässe zu berücksichtigen.

Als weitere Ursachen der Hyperämie sind Beeinträchtigungen der normalen Tubenfunction zu betrachten, durch welche die Erneuerung der Luft innerhalb der Trommelhöhle erschwert wird. Die stagnirende Luft wird zum Theil von den Gefässen der Schleimhaut aufgenommen, und die hierdurch erzeugte Luftverdünnung bewirkt wiederum Congestion derselben. Hierher gehören nicht nur die so häufig vorkommenden Schwellungen der Tubenschleimhaut, sondern auch Lähmungszustände der Tubenmusculatur, sowie Compression der Tuben durch Tumoren, welche sich in der Nachbarschaft derselben entwickeln, Verengerung des Ostium pharyngeum durch Narbenbildung, durch Hyperplasien des adenoiden Gewebes.

Die in Folge der Saugwirkung beim Tubenverschlusse überfüllten Gefässe liefern in vielen Fällen ein die Trommelhöhle zum Theil erfüllendes seröses Transsudat. Dieser Vorgang wird gemeinhin als rein physikalisch und nicht als entzündlich betrachtet. Bemerkenswerth ist allerdings, dass Scheibe in derartigem serösem Trommelhöhleninhalte bei Tubenaffectionen keine Mikroorganismen auffinden konnte.

Was die Farbe der hyperämischen Trommelhöhlenschleimhaut betrifft, so wechselt dieselbe selbstverständlich je nach dem Grade der Blutfülle, und dem Vorwiegen arterieller oder venöser Gefässfüllung. An der Leiche findet man am häufigsten eine livid- oder violettrothe, nicht selten auch eine braunrothe Färbung. Oft treten die Gefässe, wie bei künstlichen Injectionen, in zierlichen Netzen auf der Schleimhautoberfläche hervor.

Von grösster Bedeutung ist das anatomische Verhalten der Gefässe in den tieferen periostalen Lagen der Trommelhöhlenbekleidung. Zahlreiche Zweige derselben dringen in Begleitung periostaler Fortsätze und vielleicht von perilymphatischen Räumen umgeben, in den Knochen ein, und es kann nicht genug betont werden, dass letzterer dadurch an jeder

erheblichen Schleimhauthyperämie in acuten sowohl wie chronischen Krankheitsfällen Theil nimmt. Dies Verhalten ist aus naheliegenden Gründen an der Labyrinthwand von besonderer Wichtigkeit, und werden wir wiederholt darauf zurückkommen, um die Betheiligung der Nachbarschaft an Erkrankungen der Paukenhöhlenauskleidung und den dadurch bedingten Einfluss der Mittelohraffectionen auf weitere Bezirke hervorzuheben.

Bei Ernährungsstörungen der Gefässwände, bei abnormer Blutmischung, können, zumal unter Mitwirkung der genannten, Hyperämie der Paukenhöhlengefässe erzeugenden Ursachen, kleinere und grössere Blutextravasate in die Schleimhautsubstanz, selbst freie Ergüsse in die Trommelhöhle erfolgen. Hierher gehören die Blutextravasate, welche bei Skorbutischen, sowie in Fällen von Leukämie beobachtet werden. Auch bei Kranken, welche an chronischer Nephritis leiden, finden sich, wohl in Folge der häufig damit verbundenen Herzhypertrophie und Gefässveränderungen, zuweilen Hämorrhagien im Gehörorgane [Schwartze [16]), Trautmann [17])]. Bürkner [19]) machte auf congestive Zustände der Ohren während der Schwangerschaft aufmerksam, welche namentlich dann zu Blutextravasaten Veranlassung geben, wenn die Hörorgane durch voraufgegangene Affectionen bereits dazu disponirt sind. Ferner kommen Hämorrhagien in die Trommelhöhlenschleimhaut auch durch heftige Erschütterungen, z. B. durch Keuchhustenanfälle zu Stande. Durch directe traumatische Einwirkungen, sowie durch Strangulation können Ekchymosen und Blutextravasate hervorgebracht werden, welche in forensischer Beziehung von Wichtigkeit sind.

Von besonderem Interesse erscheinen die Hämorrhagien, welche Trautmann [17]) in Fällen von letal verlaufener Endocarditis nachweisen konnte. Dieselben waren in Folge von Embolien kleiner Arterien der Paukenhöhlenschleimhaut entstanden. Die Gefässe erschienen durch Mikrococcen verstopft; die Extravasate, welche in einigen Fällen ein fibrinöses Gerinnsel in der Trommelhöhle hinterlassen hatten, erfolgten durch Ruptur nekrotisirter Gefässchen oder durch Stauung.

Bei Angina diphtheritica wurden Blutergüsse in die Paukenhöhle von Trautmann und Moos [18]) beobachtet. Letzterer sah bei einem von diphtheritischer Angina und Masernaffection befallenen jungen Mädchen, bei welchem auch Albuminurie constatirt wurde, in der Reconvalescenz nach heftigem Niesen einen Bluterguss in die rechte Trommelhöhle erfolgen, welcher erst allmälig resorbirt wurde.

Die Blutungen, welche zuweilen bei Diabetikern im Mittelohr vorkommen, leiten gewöhnlich eine hämorrhagische Entzündung daselbst ein [vgl. Raynaud's Fall [20])].

Entzündungen der Trommelhöhlenschleimhaut.

Eine in jeder Beziehung befriedigende Eintheilung der acuten Trommelhöhlenentzündungen lässt sich zur Zeit nicht geben, da einerseits die Untersuchungen hinsichtlich der ätiologischen Momente noch

nicht zum Abschluss gediehen sind, andererseits mancherlei Uebergänge zwischen den einzelnen Entzündungsformen vorkommen. Es empfiehlt sich daher, die bewährte Eintheilung in einfache, nicht eitrige, und in eitrige Mittelohrentzündungen vorläufig beizubehalten.

Was die chronischen Entzündungen anbetrifft, so bilden die chronisch eitrigen Formen eine anatomisch sowohl wie klinisch gut zu begrenzende Gruppe. Anders verhält es sich dagegen mit den chronisch einfachen Entzündungen, den sogenannten „chronischen Mittelohrkatarrhen" und den „sklerotischen Processen". Unter dieser Bezeichnung werden viele Fälle zusammengefasst, in welchen der ursprünglich innerhalb der Paukenhöhle entstandene Krankheitsprocess eigentlich abgelaufen ist, aber Residuen hinterlassen hat, welche functionelle Störungen bedingen, oder sie wird auf Fälle ausgedehnt, in welchen labyrinthäre Erkrankungen zu der ursprünglichen Paukenhöhlenläsion hinzugetreten sind. Der Begriff des „Chronischen" passt in den meisten Fällen eigentlich mehr auf die Schädlichkeiten, welche, nachdem sie das Ohrleiden einmal veranlasst haben, fortdauern, eine permanente Blutfülle des Hörorganes unterhalten, oder in anderer Weise zu zeitweiligen Recidiven der Entzündung Gelegenheit geben, als auf die Dauer des entzündlichen Processes selbst. Dies gilt namentlich für die in causaler Beziehung in erster Linie stehenden Beengungen der Nasenhöhlen, seien sie angeboren oder erworben, ferner für die angeborene Enge der knöchernen Tuben, der Paukenhöhlen und Labyrinthfenster (v. Tröltsch). Es erscheint daher gerathen, die Rubrik des „chronischen Mittelohrkatarrhes" mehr und mehr einzuschränken, da das Wesen der abgelaufenen Entzündungsprocesse, der Entzündungsausgänge, dadurch nicht genügend gekennzeichnet wird.

Die leichteren Fälle der acuten Entzündung, welche gewöhnlich mit dem Namen der acuten Mittelohrcatarrhe bezeichnet werden, kommen meist im Gefolge einer frischen Rhinitis, eines Rachencatarrhes oder einer Angina vor, Affectionen, welche man früher als Folgen einer Erkältung zu betrachten pflegte. Das zeitweilig epidemische Auftreten dieser Entzündungsformen sowohl, wie bacteriologische Untersuchungen, von welchen weiter unten die Rede sein wird, lassen vermuthen, dass auch hierbei organisirte Infectionsträger eine Rolle spielen, und die sogenannte Erkältung nur durch Herbeiführung congestiver Zustände in den befallenen Schleimhautpartien diese zur Aufnahme und Weiterentwicklung der betreffenden Infectionsträger geeigneter machte. Damit würde im Einklang stehen, dass wir die milderen Formen der Trommelhöhlenentzündung auch bei Infectionskrankheiten wie Typhus, Masern, Tuberculose antreffen, so lange letztere gleichfalls in leichterer Form auftreten und verlaufen. Man darf in diesen Fällen wohl annehmen, dass die Trommelhöhlenbekleidung durch die Allgemeinerkrankung für die Entwicklung der den Catarrh erzeugenden Keime erst disponirt wurde.

Die catarrhalische Entzündung beginnt mit Hyperämie der Trommelhöhlenschleimhaut, welcher Schwellung durch seröse Infiltration des Schleimhautgewebes und in vielen Fällen der Erguss eines freien, serösen Exsudates in die Trommelhöhle nachfolgt. Das Exsudat enthält vereinzelte Blutkörperchen, Epithelzellen und deren Derivate; es füllt gewöhnlich nur den unteren Theil der Trommelhöhle aus und wird am Lebenden bei durchscheinendem, nicht verdicktem Trommelfelle unterhalb der Begrenzungslinie, welche seine Oberfläche mit der Membran bildet, sichtbar. Der Trommelfellbefund ist im Uebrigen verschieden, je nachdem die Injection der Schleimhautgefässe desselben andauert,

oder bereits nachgelassen hat; je nachdem ferner eine Impression der Membran durch den atmosphärischen Luftdruck in Folge von Tubenverengerung stattfindet oder nicht. In manchen Fällen erscheint die Membran serös durchtränkt, feucht glänzend und dunkel olivfarbig, oder gelbbräunlich verfärbt. Zuweilen kommt es auch bei dieser leichteren Form der Entzündung zur Erweichung einer kleinen Partie des Trommelfells, zu einer spaltförmigen Dehiscenz, worauf die Entleerung des Exsudates und gewöhnlich baldiger Verschluss des Trommelfellspaltes erfolgt. Die catarrhalische Entzündung der Trommelhöhlenschleimhaut ist vollständiger Rückbildung fähig, hinterlässt jedoch die Neigung zu Rückfällen, aus welchen häufig bleibende Veränderungen, namentlich Verdickungen der Schleimhaut, und Bildungen bindegewebiger Adhäsionen, von welchen bei den Ausgängen der Entzündung die Rede sein wird, hervorgehen.

In anderen Fällen findet man statt eines serösen Exsudates eine consistentere, honigartige Flüssigkeit, oder es handelt sich um eine gallertige, oft schwer aus den Vertiefungen und Buchten der Trommelhöhle zu entfernende Masse, welche einerseits durch Beimengung einer grösseren Menge zerfallener epithelialer Elemente, andererseits durch theilweise Resorption des flüssigen Antheils entstanden sein mag.

In den schweren Formen der acuten Trommelhöhlenentzündung ist das Exsudat eitrig oder schleimig-eitrig. Bei besonderer Brüchigkeit der Capillarwände, welche aus constitutionellen Ursachen oder aus stürmischer Einwirkung der die eitrige Entzündung erregenden Mikroorganismen auf die Gefässwände hervorgehen kann, ist der Blutgehalt des Exsudates, namentlich im Beginne der Entzündung, überwiegend. Diese Fälle werden gewöhnlich als hämorrhagisch-eitrige Entzündungen bezeichnet.

Die Trommelhöhlenschleimhaut, sowie die häutige Bekleidung der Gehörknöchelchen sind bei der eitrigen Entzündung beträchtlich verdickt und aufgelockert, so dass der Raum der Höhle fast aufgehoben sein kann; sie sind mit Rundzellen und Blutkörperchen dicht infiltrirt, ihre Gefässe, namentlich die venösen, sind überfüllt, stellenweise rupturirt. Das Epithel der Schleimhaut bleibt trotzdem nicht selten erhalten, oder regenerirt sich bald wieder. Die Hyperämie erstreckt sich in den Knochen hinein, und macht sich meist auch im Labyrinthe geltend. Ebensowenig bildet das Trommelfell eine Grenze für den hyperämisch entzündlichen Process, indem die Gehörgangswände, namentlich in der Tiefen des Ganges, von demselben mitergriffen werden. Sehr oft dehnt sich die eitrige Entzündung auf die Schleimhaut des Antrum mastoideum und die Warzenfortsatzzellen aus, und führt hier, je nach der Schwere der Infection, zu vorübergehender Schleimhauterkrankung, in anderen Fällen zur Abscessbildung oder zu acut resp. chronisch verlaufender Ostitis. Auch die Schleimhaut des knöchernen Tubenabschnitts ist in den ernsteren Fällen immer an der Entzündung betheiligt.

Das Exsudat besteht zum grössten Theile aus Eiterkörperchen, welchen Blutkörperchen beigemischt sind; es enthält ferner Epithelzellen, Detritus und Mikroorganismen.

In den meisten Fällen eitriger Mittelohrentzündung kommt es nach Verlauf einiger Tage zum Durchbruch des Trommelfells. Dasselbe erleidet durch Maceration, häufiger wohl durch directe Gewebsnecrose Substanzverluste, welche bei den Erkrankungen des Trommelfells bereits besprochen sind, doch kommen auch eitrige Entzündungen ohne Perforation der Membran vor, wenn dieselbe durch voraufgegangene Affectionen bereits verdickt und resistenter geworden ist.

Die oben erwähnte Gewebsnekrose kann in schweren Fällen auch an anderen Partien der Schleimhaut vorkommen und durch Freilegung des Knochens das Hinzutreten cariöser Processe begünstigen.

Fig. 2.

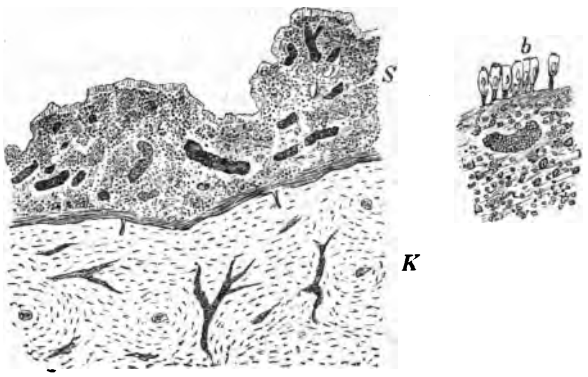

Fig. 2 zeigt einen Schleimhautabschnitt aus der Trommelhöhle eines Kindes, welches während einer acuten eitrigen Mittelohrentzündung gestorben war (K Knochen, S Schleimhaut). Hyperämie der Gefässe, beträchtliche Verdickung und zellige Infiltration der Schleimhaut sind leicht ersichtlich. Das Epithel ist trotz der starken Entzündung erhalten geblieben. Es besteht hier aus flimmernden Cylinderzellen (b), da der Schnitt durch die Labyrinthwand in der Nähe des Ostium tympanicum tub. geführt wurde.

Fig. 3. Dies Präparat entstammte gleichfalls dem eben erwähnten Kinde. Der Schnitt hat das Promontorium (pr), die Membran des runden Fensters (m) das Lig. spirale (r. sp.) nebst Crista spiralis (c. sp.) getroffen. Die Schleimhaut (S) verhält sich ähnlich wie in Fig. 2, es finden sich jedoch hier in der periostalen Schichte grössere Lücken, welche als Querschnitte erweiterter venöser Gefässe zu betrachten sind, deren Inhalt bei der Präparation verloren ging. Die Schleimhaut der Nische des runden Fensters ist von dicht gedrängten Zellen durchsetzt, und stark hyperämisch. Der Uebergang periostaler Gefässe in den Knochen, und der Zusammenhang derselben mit dem innerhalb der blutreichen Knochensubstanz befindlichen Gefässnetze tritt an einer Stelle deutlich hervor. Auch die stärkere Füllung der Gefässe im Lig. spirale ist in der Abbildung angedeutet. Endlich finden sich adhäsive Neubildungen, bindegewebige Fäden, welche die Fenstermembran mit der Nischenschleimhaut verbunden, und bereits eine abnorme (nach Aussen leicht convexe) Krümmung der ersteren verursacht haben.

In Betreff der Mikroorganismen, welche acute Entzündungen der Mittelohrschleimhaut hervorzurufen vermögen, müssen wir auf die interessanten und verdienstvollen Untersuchungen von Netter, Weichselbaum, Zaufal, Moos,

Rohrer, Scheibe, Habermann und Gradenigo verweisen, da sich endgültige Gesetze hinsichtlich der Aetiologie und des Verlaufes der Mittelohrerkrankungen aus den bakteriologischen Untersuchungsresultaten zur Zeit noch nicht herleiten lassen. Wir beschränken uns daher auf eine kurze Uebersicht der wichtigeren Befunde: Weichselbaum[27]) fand in einem Falle von eitriger Mittelohrentzündung, welche mit Warzenfortsatzaffection, phlegmonösen Entzündungen am Halse, Pneumonie und Nephritis complicirt war, den Bacillus pneumon. Friedländer. Zaufal[28–30]) sah denselben Bacillus in dem durch Paracentese entleerten blutig-serösen Exsudate einer Otitis med. acuta, den Fränkel'schen Diplococcus pneumoniae dagegen in dem klumpig-schleimigen Sekrete eines anderen Falles. Später wurden von dem-

Fig. 3.

selben Autor in dem Sekrete von 12 Fällen perforativer Otitis media 4 Mal der Diplococcus pneumon. Fränkel, 5 Mal der Streptococcus pyogenes, 2 Mal der Staphylococcus pyog. aureus, 1 Mal der Micrococcus tetragenus Gaffky nachgewiesen. Moos[31]) fand den Diplococcus pneumon. Fränkel in Fällen von Otitis med. purulenta, welche mit Warzenfortsatzerkrankungen, Abscessbildung, Caries, Pyämie und Gehirnabscess complicirt waren, neben dem Streptococcus pyogenes, letzteren namentlich auch in cholesteatomatösen Massen. Moos ist der Ansicht, dass der Pneumoniecoccus die Otitis, der Streptococcus die schweren Complicationen bedingt habe. Netter[26]) fand in 11 Fällen eitriger Entzündung 9 Mal den Streptococcus pyogen.,

2 Mal den Fränkel'schen Diplococcus. Habermann[32]) sah eine schwere hämorrhagisch-eitrige Entzündung mit stellenweis nekrotischem Zerfalle der Trommelhöhlen-Schleimhaut und des Trommelfell-Gewebes durch den Staphylococcus pyogen. aureus bedingt. Derselbe fand die Staphylococcen auch in den Gefässwandungen, wodurch sich die hämorrhagische Form der Entzündung erklären liess. Scheibe[32]) untersuchte in 11 Fällen von acuter Mittelohrentzündung das Sekret vor dem Durchbruch des Trommelfells, und fand den Streptococcus pyogen., Staphylococcus pyog. albus und tenuis in je 2 Fällen; ein Mal den Diplococcus pneumon., in 2 Fällen Stäbchen (es handelte sich um nicht fötides Sekret, während Rohrer[34]) Bacillen gerade nur in fötiden Sekreten nachweisen konnte), ein Mal den Streptococcus pyogenes mit dem Staphylococcus pyogen. albus und ein Mal mit dem Diplococcus pneumon. zusammen. Levy[35]) und Schrader prüften das Sekret in 14 Fällen von Otitis media, welches 10 Mal durch Paracentese gewonnen war, 4 Mal älteren Eiterungen angehörte. Als häufigster Befund ergab sich der Fränkel'sche Diplococcus, im Uebrigen Gemische verschiedener Mikroorganismen. In einem letal verlaufenen Falle zeigte sich ein noch nicht beschriebener Diplococcus.

Da nun der Friedländer'sche Pneumoniebacillus nach den Untersuchungen Weichselbaum's und Zaufal's ein Mal eine schwere eitrige Otitis mit Warzenfortsatzaffection, Allgemeinerkrankung und letalem Ausgange, ein anderes Mal eine einfache Entzündung mit blutig-serösem Exsudate erregte, da ferner der Fränkel'sche Diplococcus pneumon. ein Mal ein klumpig-schleimiges Paukenhöhlenexsudat, in anderen Fällen eitrige Mittelohrentzündung verursachte, so scheint aus diesen Befunden hervorzugehen, dass die Beschaffenheit des Exsudates sowie der Grad der Entzündung nicht allein von der Gegenwart eines bestimmten Mikroorganismus abhängig sei, sondern dass derselbe Keim leichtere und schwerere Erkrankungen veranlassen könne. Damit würden auch die neueren Befunde hinsichtlich des Streptococcus pyogenes übereinstimmen, welcher nach Netter, Zaufal, Moos und Scheibe in manchen Fällen sehr schwere Affektionen mit Senkungsabscessen, Thrombose und Pyämie verursachte, während Scheibe, Levy und Schrader denselben Coccus auch in milde verlaufenden Fällen von Mittelohrentzündungen auffanden.

Nun erfahren wir ferner durch Zaufal's Untersuchungen, dass sogar die normale Trommelhöhle des Kaninchens nicht keimfrei sei, und wissen bereits, dass der Diplococcus pneumon. im Speichel (Netter) sowie im Nasensekret (Thost) des gesunden Menschen vorkommen. Die Anwesenheit der Mikrococcen allein genügt also überhaupt nicht immer um eine Entzündung zu erregen, es müssen noch andere Bedingungen dafür vorhanden sein, und diese Bedingungen werden wir wieder in einer verminderten Widerstandsfähigkeit der befallenen Gewebe suchen müssen, welche durch acute und chronische Allgemeinerkrankungen verschiedenster Art, durch Erkältung, durch nervöse Störungen, durch Traumen und andere Einflüsse herbeigeführt werden kann. Andererseits liesse sich der Grad der Entzündung, der leichte oder schwerere Verlauf der Fälle auch von einer wechselnden Virulenz der Infectionsträger, wie wir sie auch beim Steigen und Fallen von Epidemien beobachten, ableiten. Erwägt man endlich noch die Möglichkeit von Mischinfectionen, in den verschiedensten Combinationen, die Vorbereitung des Schleimhautgewebes durch einen Mikrococcus zu Gunsten eines später einwandernden zweiten oder dritten, die Existenz mehrerer, schwer von einander zu unterscheidender Streptococcusarten, während wir die Infectionsträger mancher für die Hörorgane so verderblicher Allgemeinerkrankungen, wie des Scharlachs, der epidemischen Parotitis, der Masern noch gar nicht kennen, so ergiebt sich aus Allem, dass wir bis jetzt zu einer definitiven Beantwortung der die Aetiologie der Mittelohrentzündung betreffenden Fragen noch nicht im Stande sind*).

*) Nach Abschluss vorstehender Bemerkungen erschienen die Mittheilungen von Bordoni Uffreduzzi und Gradenigo[97]) über Bakterienbefunde bei der Otitis media. Die genannten Forscher fanden in dem eitrigen Sekrete acuter perforativer sowie chronischer Otitis media, aber auch in dem durch Paracentese gewonnenen Flüssigkeitsinhalt einer in Folge von Influenza entzündeten Trommelhöhle kettenartig angeordnete Coccen, welche bei näherer Untersuchung sich jedoch nicht als Streptococcen kennzeichneten, sondern gekapselte, lancettförmige Diplococcen dar-

Die Ausgänge der Entzündungen.

Die Ausgänge der Trommelhöhlenentzündungen sind, abgesehen von der Rückkehr zur Norm, mannigfaltiger Art. Sehr häufig findet man als Residuen der einfachen catarrhalischen Form zarte, bindegewebige Fäden oder Platten, welche von verschiedenen Theilen der Trommelhöhlenwände zu den Gehörknöchelchen hinüberziehen, oder letztere mit einander verbinden. Oft sind die Steigbügelschenkel mit der Nische des ovalen Fensters verwachsen, ihr Zwischenraum durch eine bindegewebige Platte ausgefüllt, oder die fibröse Scheide der Sehne des Musculus tensor tymp. ist verdickt, ihre Anheftung an den Hammerhals durch Bindegewebszunahme verbreitert. In anderen Fällen findet man den langen Ambosschenkel mit dem Hammergriff bindegewebig verlöthet, das Hammer-Ambosgelenk mit dem Paukenhöhlendache durch Pseudoligamente verwachsen. Von besonderer Bedeutung sind bindegewebige Pseudomembranen, welche oft den Eingang zur Nische des runden Fensters vollständig abschliessen, und ausserdem gewöhnlich durch Fäden mit der Membrana secundaria in Verbindung stehen, so dass letztere in Folge von Schrumpfung dieser Fäden nach aussen vorgewölbt, und in ihrer Function behindert werden kann. Von Wichtigkeit sind ferner membranöse Verwachsungen, welche zwischen dem Hammer-Ambosgelenk, den Ligamenten des Hammers und den Trommelfelltaschen vorkommen, weil dieselben einen mehr oder weniger vollständigen Abschluss des oberen Paukenhöhlenraumes (Hartmann's Kuppelraum), oder die Bildung abgesackter Hohlräume begünstigen, wodurch beim Hinzutreten eitriger Entzündungen innerhalb dieser Räume eine die Heilung störende Behinderung des Eiterabflusses zu Stande kommt.

Zarte bindegewebige Adhäsionen können auch aus der Zeit der Rückbildung des fötalen Schleimhautpolsters der Trommelhöhle herstammen. Sie sind von den später entstandenen Formen nicht zu unterscheiden, sollen jedoch nach Gradenigo's Untersuchungen nie an der Schleimhautfläche des Trommelfells inseriren.

An bindegewebigen Neubildungen entdeckten Politzer[42]) und Kessel[44]) eigenthümliche, bald ovale, bald birn- oder keulenförmige Körperchen von 0,1 bis 0,9 mm Grösse, welche mit Epithel bekleidet sind, und einen concentrisch gestreiften, faserigen Bau zeigen. Die Gebilde sitzen an dünnen Stielen, welche durch die Längsachse derselben hindurchziehen, wodurch eine gewisse Aehnlichkeit mit Pacinischen Tastkörperchen bedingt wird, abgesehen davon, dass der Stiel keine nervösen Elemente enthält. Politzer hielt dieselben früher für pathologische Gebilde, erklärt sie jedoch jetzt für Residuen des fötalen Schleimhautpolsters.

Nach häufiger Wiederkehr catarrhalischer Entzündungen, sowie in Folge chronischer Hyperämien erleidet die Paukenhöhlenschleimhaut dauernde Veränderungen. In den leichteren Graden erscheint dieselbe grauweiss, und um ein Geringes dicker als in der Norm; in anderen Fällen findet man die Schleimhaut durch Zunahme ihres Bindegewebes beträchtlich verdickt, und in Folge von venöser Hyperämie entsprechend

---

stellten. Zufolge der Impfresultate halten Verff. diese Organismen für abgeschwächte Fränkel'sche Diplococcen.

gefärbt. Wendt beobachtete in derartigen Fällen häufig Erhebungen der Oberfläche der Paukenhöhlenschleimhaut in Form von Falten oder von soliden, gestielt aufsitzenden Knötchen, Zotten oder Kolben, und betrachtet die letzteren als minimale Polypen. Sie bestehen aus serös durchtränktem Bindegewebe, welches mit plattem oder kubischem Epithel bekleidet ist, und enthalten zartwandige, weite Capillaren. Durch Verwachsung mehrerer Zotten mit einander können Cysten oder Hohlgänge entstehen.

Finden innerhalb der Paukenhöhlenschleimhaut Schrumpfungsvorgänge des neugebildeten Bindegewebes statt, so erleidet dieselbe die als „Sklerose" bezeichnete Umwandlung, welche sich namentlich in den tieferen, periostalen Schichten geltend macht. Die Bindegewebsfasern erscheinen dichter, dem Sehnengewebe ähnlich, und enthalten Kalkeinlagerungen; es bilden sich Auflagerungen auf der Labyrinthwand, welche statt der normalen glatten und glänzenden Aussenseite eine matte, rauhe Oberfläche, oftmals sogar kleine stachelige Vorsprünge oder circumscripte Hyperostosenbildungen erkennen lässt. Die Gehörknöchelchen und deren Gelenke werden durch Schrumpfung und Verhärtung der sie überkleidenden Mucosa, sowie durch Einlagerung von Kalkpartikelchen in die knorpeligen Belege ihrer Gelenkverbindungen und in die Bandapparate, in ihrer Beweglichkeit beeinträchtigt. Von besonderer Wichtigkeit ist die häufig vorkommende Fixirung der Steigbügelplatte im ovalen Fenster, durch Kalkablagerung im Ringbande und im knorpeligen Ueberzuge des Fensters. Auch die Membran des runden Fensters verkalkt zuweilen.

Es ist bekannt, dass diese sklerotischen Veränderungen des mittleren Ohres, welche im Wesentlichen den Eindruck von Residuen periostitischer Processe machen, nicht nur in Folge häufig recidivirender einfacher Mittelohrentzündungen auftreten, sondern sich auch in schleichender Weise ausbilden können, so dass beträchtliche Functionsstörungen bereits vorhanden zu sein pflegen, wenn derartige Kranke zur Untersuchung kommen. In diesen Fällen betheiligt sich die Trommelfellschleimhaut gewöhnlich nicht, oder nur in geringerem Grade an der Erkrankung, doch besteht oft lebhafte Injection der Hammergriffgefässe, zuweilen wechselnd, bald auf der rechten, bald auf der linken Seite längere Zeit hindurch fort. Von grösster Bedeutung ist die zuerst von Schwartze[46]) constatirte chronische Hyperämie der Labyrinthwandschleimhaut, welche bei durchscheinendem Trommelfelle in der hinteren Hälfte desselben sichtbar wird. Die Beweglichkeit des meist gracilen, weissen und scharf hervortretenden Hammergriffs ist in Folge von Fixirung oder Ankylose des Hammer-Ambosgelenks vermindert. Insbesondere scheinen die Nische des ovalen Fensters, das letztere selbst, sowie das Ringband der Steigbügelplatte für die sklerotischen Processe disponirt zu sein, da Synostose der Steigbügelvorhofverbindung den häufigsten Ausgang derselben bildet. Sehr beachtenswerth ist ferner, dass der periostale Ueberzug der Innenfläche der Stapesplatte an der Erkrankung zuweilen Theil nimmt, wodurch hyperostotische Verdickung, sowie ringförmige oder centrale Auflage-

rungen erzeugt werden, und dass diese Auflagerungen sich auch weiter auf die innere Vorhofswand erstrecken können.

Das eigentliche Wesen der schleichend und unmerklich verlaufenden sklerotischen Processe ist noch nicht genügend aufgeklärt. Die Gelegenheit zu entsprechenden Untersuchungen post mortem bietet sich nur selten. Erbliche Anlage, welche engen Bau des Nasenrachenraums, der Trommelhöhle und Fensternischen bedingte (v. Tröltsch), öftere Unterbrechungen der normalen Ventilation des Mittelohres, mögen, insofern sie die Ursachen chronischer Hyperämie der Hörorgane sind, in ätiologischer Beziehung eine Hauptrolle spielen. Anerkanntermassen wirken zeitweilige katarrhalische Schleimhautschwellungen im Nasenrachenraum, namentlich Anginen, auch bei dieser Form der Mittelohrerkrankung nachtheilig ein, so dass das Leiden oft schubweise plötzliche Fortschritte macht. Im Allgemeinen stimmen die Untersuchungsergebnisse der neueren Autoren wohl darin überein, dass die Veränderungen der Mittelohrschleimhaut, welche letztere bisweilen sogar in atrophischem Zustande gefunden wird [Schwartze[47])], weniger ins Gewicht fallen, als diejenigen, welche die Ligamente, die Knorpelüberzüge und den Knochen selbst betreffen [vgl. Gruber[48])]. Wendt berichtete schon von einer Knorpelwucherung, welche vom Belegknorpel des ovalen Fensters ausgehend, sich in das Ringband hineinerstreckte. In anderen Fällen wurden Hyperplasien und Hyperostosen des Knochens am Promontorium, am Boden der Paukenhöhle, wodurch der Eingang zum runden Fenster beengt erschien, namentlich aber am ovalen Fenster gefunden, dessen Verengerung die Ankylose des Steigbügels begünstigte. Wenn wir nun an der in Fällen von schleichender Sklerose vielfach beobachteten Hyperämie der Trommelhöhlen-Schleimhaut festhalten, und die Theilnahme des Knochens an derselben aus anatomischen Gründen (s. oben) zugestehen, so kennen wir wenigstens eine disponirende Ursache, welche in Verbindung mit anderen, uns bis jetzt unbekannten, vielleicht constitutionellen Schädlichkeiten, Ablagerungen von Kalksalzen und Hyperplasien des Knochens herbeiführt. Einige Befunde deuten ferner darauf hin, dass als endlicher Ausgang wieder Verödung und Schwinden kleinerer Gefässe der periostalen Bekleidung des Knochens erfolgen könne, es bleibt daher immer zu berücksichtigen, in welcher Periode der Erkrankung die anatomische Untersuchung gemacht wurde.

Andererseits lässt sich im Hinblick auf die chronische Hyperämie der Mittelohr-Schleimhaut auch die häufige, sonst schwer zu deutende Theilnahme des Labyrinths an diesen Ernährungsstörungen dem Verständnisse näher bringen; es braucht nur an die dünne Beschaffenheit der Knochenschichte, welche den Anfangstheil der Schnecke von der Paukenhöhle trennt, und an die Zartheit der Steigbügelplatte erinnert zu werden. Die Hyperämie wird sich bei längerer Dauer ohne Zweifel ebensowohl durch den Knochen hindurch auf das Endosteum der labyrinthären Räume, und auf das Lig. spirale der Anfangswindung fortsetzen können, wie wir es in acuten Fällen von Mittelohrentzündung thatsächlich beobachten. Damit werden aber die Bedingungen zur Erkrankung im Labyrinthe dieselben, wie für die tympanale Seite der Labyrinthwand, und es erübrigt nur noch, auf die Eventualität von Rupturen kleiner, andauernd hyperämischer Gefässe und dadurch entstehende Blutextravasate hinzuweisen, welche, nach den Pigmentbefunden zu urtheilen, im Labyrinthe ausserordentlich häufig sein müssen, um den Zusammenhang sklerotischer Processe des Mittelohres mit labyrinthären Affectionen anzudeuten.

Die Ausgänge der eiterigen Mittelohrentzündungen wechseln, sobald keine vollständige Rückkehr zur Norm stattfindet, in mannigfaltigster Weise. Man kann dieselben darnach eintheilen, ob die purulente Otitis ohne Perforation des Trommelfells verlief, ob die Perforation mit sichtbarer Narbenbildung heilte, oder ob der Substanzverlust des Trommelfells dauernd blieb, und in letzterem Falle ist wieder zu unterscheiden, ob die Eiterung aufgehört hatte resp. fortdauerte, die eitrige Entzündung demnach in die chronische Form übergegangen war.

Im Allgemeinen kann man beobachten, dass die Anschwellung der Trommelhöhlenschleimhaut und des Ueberzuges der Gehörknöchelchen bei der eitrigen Entzündung viel bedeutender ist, als bei den einfachen catarrhalischen Formen, dass, dem entsprechend, entgegengesetzte Punkte und selbst Flächentheile der Schleimhautüberzüge leichter in Berührung kommen und mit einander verwachsen, dass diese Verwachsungen daher umfangreicher und fester werden als die oben erwähnten zarten, bindegewebigen Adhäsionen, welche nach nicht-eitrigen Entzündungen entstehen.

In den seltenen Fällen, in welchen es bei der eiterigen Entzündung nicht zur Perforation des Trommelfelles kommt, findet man bei späterer Obduction die Trommelhöhlenschleimhaut zuweilen verdickt, die Trommelhöhle, sowie das Antrum erfüllt mit eingedickten eitrig-epithelialen Massen.

Heilt eine grössere Perforation des Trommelfells mit Narbenbildung, so verwachsen die Ränder der Perforation, sowie die Narbe selbst häufig mit der Labyrinthwand. Verlöthungen des Hammergriffendes mit dem Promontorium, Anheftung von Trommelfellnarben an den langen Ambosschenkel, an das Steigbügelköpfchen, nachdem der cariöse Ambos eliminirt worden war, Absackungen des Trommelhöhlenraumes durch membranöse Platten oder Trommelfellverwachsungen gehören zu den nicht seltenen Ausgängen eitriger Entzündung. Auch in der Nische des runden Fensters findet man öfters membranöse und fadenförmige Neubildungen, welche gewöhnlich mit der Membrana tympani secund. zusammenhängen (vgl. Fig. 3).

Man kann diese Bindegewebsneubildung zuweilen in ihrem Entstehen aus stark granulirten runden Zellen, den Fibroblasten, beobachten. Die letzteren verlieren ihre runde Form, werden cylindrisch oder spindelförmig, es reihen sich mehrere derartige Zellen aneinander, und gehen direkt in eine junge Bindegewebsfaser über, an welcher zuweilen noch das grobkörnige Protoplasma des Fibroblasten sichtbar ist.

Besteht die Perforation fort, so erleidet der Rest des Trommelfells, selbst wenn die Eiterung sistirt, dauernde Veränderungen, welche in Verdickung sämmtlicher Schichten, chronischer Hyperämie, Anomalien der Färbung und sehr oft in Kalkeinlagerung bestehen. Auch die Trommelhöhlenbekleidung kehrt nicht zum normalen Zustande zurück, sondern bleibt in frischeren Fällen durch zellige Infiltration verdickt, welche später eine bindegewebige Umwandlung erfährt. Sklerotische Processe und Kalkablagerungen können sich hieran anschliessen. Nicht selten wächst die Epidermis tragende Aussenschichte durch die Perforation in die Trommelhöhle hinein, und führt bedingungsweise zu der weiter unten zu besprechenden Bildung cholesteatomatöser Producte.

Da bei offenbleibenden Perforationen die Gelegenheit zu wiederholtem Eindringen von Mikroorganismen auch vom äusseren Gehörgange aus gegeben ist, so sind Recidive der Eiterung, oder der Uebergang in dauernde eitrige Absonderung und cariöse Knochenerkrankung in diesen Fällen ausserordentlich häufig. Zu bemerken wäre an dieser Stelle, dass Walb [51a]) neuerdings wieder für die Existenz des Foramen Rivini eingetreten ist und die hartnäckigen Eiterungsprocesse im Kuppelraum

der Trommelhöhle zum Theil vom Eindringen entzündungserregender Stoffe vom Gehörgange aus ableitet.

Bei fortdauernder Eiterung ist die Schleimhaut der Trommelhöhle durch Infiltration mit Rundzellen, durch Erweiterung und Füllung der Gefässe stark verdickt, enthält zuweilen varicös erweiterte Lymphbahnen und cystenartige Hohlräume. Politzer[43]) ist der Ansicht, dass es sich dabei entweder um abgeschnürte Lymphräume handle, oder, wenn die Cysten oberflächlich liegen, um Verwachsung papillärer Excrescenzen. Auch Habermann[87]), welcher über einen Fall von zahlreicher Cystenbildung berichtet, glaubt, dass Verwachsungen der Schleimhaut, namentlich in den Fensternischen, zur Formation geschlossener Hohlräume führen können, hält aber die Cysten in dem erwähnten Falle zum Theil für Bildungen, welche aus Drüsen hervorgegangen seien. Hohlräume, mit niedrigem Cylinderepithel ausgekleidet, wurden auch von Moos und mir[45]) in der Trommelhöhlenschleimhaut eines tertiär Syphilitischen beobachtet; dieselben könnten auch durch Verwachsung des Einganges zu den kryptenartigen Einstülpungen der Schleimhaut entstanden sein, welche oft für Drüsen gehalten werden.

Die geschwellte Schleimhaut füllt das Lumen der Trommelhöhle zuweilen vollständig aus. Ihre Farbe ist im lebenden Zustande meist lebhaft roth, und ihre Oberfläche erscheint nicht selten himbeerartig granulirt. Bei dieser Beschaffenheit der Schleimhaut entstehen sehr oft auch grössere Granulationen, welche zur Basis vereinzelter oder mehrfacher polypöser Geschwülste werden können.

Polypen der Trommelhöhle.

Diese Geschwülste behindern oft den Eiterabfluss aus dem Mittelohre, begünstigen daher das Auftreten gefährlicher Complicationen, Erkrankungen des Felsenbeinknochens und dessen Nachbarschaft. Sie verhindern ferner die Heilung der Otorrhoë, veranlassen nicht selten Blutungen, und sind zuweilen durch reichliche Wucherung und Ablösung ihres epithelialen Ueberzuges von nachtheiligem Einflusse [Lucae[65])].

Man unterscheidet unter den Ohrpolypen die Granulationsgeschwülste, die Fibrome und Myxome. Die ersteren bestehen zum überwiegenden Theile aus grossen Rundzellen, deren Kerne in lebhafter Theilung begriffen sind, aus einem sehr zarten bindegewebigen Stroma, und aus zahlreichen Gefässen, welche oft bersten und Blutextravasate liefern, zum Theil später obliteriren. Aus der Umwandlung der Geschwulstzellen in Bindegewebe gehen die gefässärmeren und derberen Fibrome hervor, während die selteneren Myxome durch Stehenbleiben der Zellentwicklung auf der Stufe der spindel- und sternförmigen Zellen zu Stande kommen mögen. Als vierte Form wurden von Moos und mir die Angiofibrome beschrieben, welche durch Bildung von Bindegewebszügen aus den Zellen der Adventitia der zahlreichen, später meist obliterirenden Gefässe von Granulationsgeschwülsten entstehen.

Unter 100 Fällen von Ohrpolypen fanden Moos und ich 55 Granulationsgeschwülste, 27 Angiofibrome, 14 Fibrome und 4 Myxome. In Betreff des Geschlechtes

kamen die Geschwülste 66 Mal bei männlichen, 27 Mal bei weiblichen Individuen vor. In 7 Fällen war das Geschlecht nicht notirt. Das Alter von 10 bis zu 20 Jahren war mit der grössten Zahl (36) von Fällen betheiligt, dann folgte die Periode vom 20. bis zum 30. Jahre mit 23 Fällen. Einfache Polypenbildung kam 81 Mal, mehrfache 19 Mal vor. Die Geschwülste entsprangen 25 Mal im äusseren Gehörgange, ein Mal am Dache der Paukenhöhle, die übrigen Male an der Labyrinthwand. Was die Epithelverhältnisse derselben betrifft, so zeigten 68 Polypen eine an der Oberfläche verhornende Malpighi'sche Schichte, 18 ein Cylinderepithel, 3 Cylinder- und Flimmerepithel zugleich, und 11 verschiedene Arten epithelialer Bekleidung in wechselnder Anordnung.

Die Oberfläche der Polypen ist häufig eben und glatt, so dass die Geschwülste kolben- oder keulenförmig in den Gehörgang hineinragen: in anderen Fällen haben sie eine unebene, durch papilläre Bildungen zerklüftete Oberfläche Bei weiterem Wachsthum der Polypen können die Spitzen dieser Papillen mit einander verwachsen, wodurch cystenartige, mit dem Epithel der Oberfläche ausgekleidete Hohlräume entstehen. Von einigem Interesse ist das Verhalten des die Polypen in der Mehrzahl der Fälle bekleidenden Rete Malpighi. welches Fortsätze von mannigfaltigster Form in das Innere der Geschwülste hineinsendet, durch welche das bindegewebige Stroma derselben beeinträchtigt und verdrängt wird. Die Fortsätze (vgl. Fig. 4 und 5) sind bald einfach

Fig. 4.

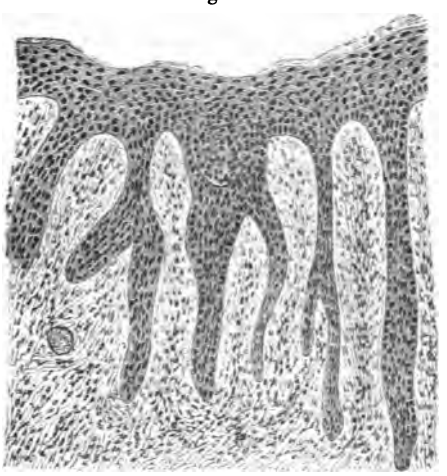

zapfenförmig, bald theilen sich die Zapfen oder verbinden sich nach der Theilung wieder, so dass bindegewebige Geschwulsttheile abgegrenzt werden. Zuweilen senkt sich die Malpighi'sche Schichte in Form von Scheidewänden in die Geschwulst hinein, und diese verbinden sich wieder mit gleichen Schichten, welche von der entgegengesetzten Oberfläche des Polypen ihnen entgegenwachsen. Da nun die Malpighi'schen Zellen nicht nur an der Oberfläche der Geschwulst, sondern häufig auch in der Tiefe der beschriebenen Zapfen und Scheidewände einem Verhornungsprocesse unterliegen, so resultiren daraus eigenthümliche Vorgänge,

welche sich etwa in folgender Weise zusammenfassen lassen: Wird ein verhornter Zapfen quer vom Schnitte getroffen, so erhält man im Innern der Geschwulst das Bild sog. Epithelialperlen (vgl. Figur 6 h). Nicht selten trifft man Cholestearintafeln inmitten solcher verhornter Zellen. Entleert sich der abgestorbene epitheliale Inhalt bei der Untersuchung von Schnittpräparaten, so erblickt man cystenartige, von einem Kranze nicht verhornter epithelialer Zellen eingefasste runde oder ovale

Fig. 5.

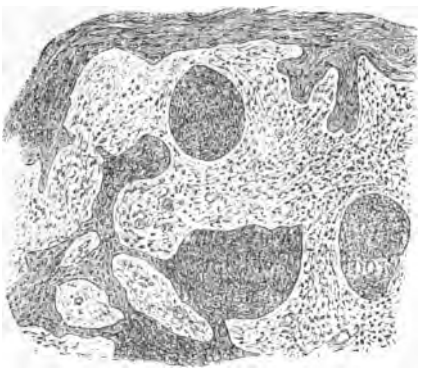

Lücken. Verhornen die Zellen inmitten der eben erwähnten Scheidewände von der Peripherie aus streckenweise, so erhält man auf Durchschnitten täuschende Bilder von Drüsenschläuchen; in Wirklichkeit er-

Fig. 6.

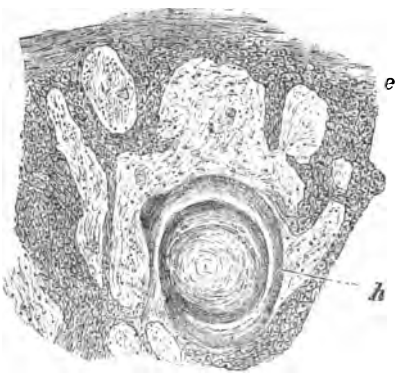

h verhornter Zapfen. e Epidermis

leidet die bisher glatte Geschwulstoberfläche Einkerbungen, welche den späteren papillomatösen Bau derselben bedingen. Schreitet der Verhornungsprocess innerhalb der Scheidewände weiter, so können Theile der Geschwulst dadurch vollständig abgelöst und entfernt werden.

1) Meissner, Ueber Polypen d. äuss. Gehörg., Zeitschr. f. rat. Med. 1853, Neue Folge, Bd. 3. — 2) Billroth, Ueber den Bau der Schleimpolypen, Berlin 1855. — 3) v. Tröltsch, Virch. Arch. Bd. 17, p. 40. — 4a) Kessel, Ueber Ohrpolypen, Arch. f. O., Bd. 4, p. 167. — 4b) Steudener, Beiträge etc., Arch. f. O. Bd. 4, p. 199. — 5) Lucae, Virch. Arch. Bd. 29, p. 39. — 6) Klotz, Ueber Ohrpolypen, Hagen's Beitr. z. Ohrenheilk. 1868, 4, p. 11. — 7) Moos u. Steinbrügge, Histol. und klin. Bericht über 100 Fälle von Ohrpolypen, Ztschr. f. O. Bd. 12, p. 1. — 8) Wagenhäuser, Zur Histologie d. Ohrpolypen, Arch f. O. Bd. 20, p. 250. — 9) Weydner, Ueber d. Bau d. Ohrpol., Zeitschr. f. O. Bd. 14, p. 6. — 10) Bremer, Ueber Ohrpol., Diss. inaug., Bonn 1885. — 11) Cardone, Polipo gigante della casa d. timpano etc., Arch. internation. di otojatria etc., 1885, Fasc. III. — 12) Kuhn, Granulom mit Haaren, Tagebl. d. 58. Vers. d. Naturf. und Aerzte in Strassburg. — 13) Bockelmann, Ueber Ohrpol., Diss. inaug., Würzburg 1887. — 14) Kiesselbach, Zur pathol. Anat. d. Ohrpol., Deutsches Arch. f. klin. Med. Bd. 42, p. 175. 15) Derselbe, Beitrag z. Histolog. d. Ohrpol., Mon. f. O, 1887, No. 4. — 16) Klingel, Beitr. z. Histologie d. Ohrpol., Zeitschr. f. O. Bd. 21, p. 53. — Ausführlichere Literaturangaben s. bei Meissner u. Kessel.

Cholesteatom-Bildung.

Von besonderer Wichtigkeit sind die schon mehrfach erwähnten cholesteatomatösen Producte, welche von der Auskleidung der Trommelhöhle, des Antrum mastoideum und der Warzenfortsatzzellen unter gewissen Bedingungen geliefert werden. Diese letzteren sind zum Theil erfüllt, sobald an Stelle der normalen Bekleidung der Knochenhohlräume eine Epidermis tragende Haut entstanden ist. Fig. 7 zeigt einen

Fig. 7.

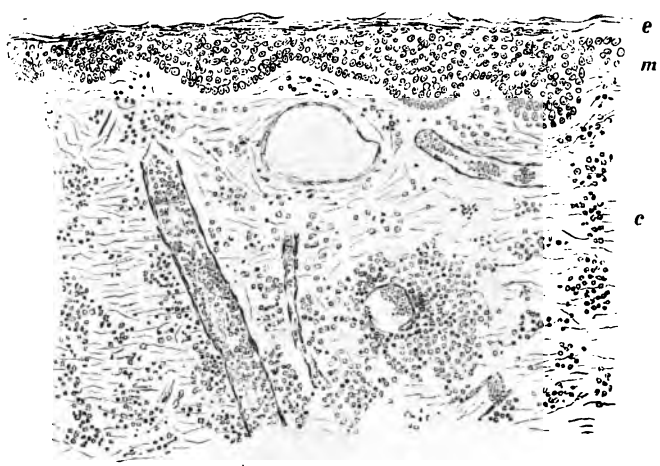

e Epidermis. m Malpighi'sche Schicht. c Cutis.

Durchschnitt durch eine derartig veränderte Paukenhöhlenbekleidung, welche von einem mit Durchbruch in die Schädelhöhle endigenden Falle von Cholesteatombildung herstammte. Der Durchschnitt ist beträchtlich dicker als derjenige einer normalen Trommelhöhlenschleim-

haut; die Oberfläche der bindegewebigen Grundlage ist hier wellenförmig; in anderen Fällen zeigt dieselbe spitzere, papilläre Vorsprünge. Sie wird von einem Rete Malpighi bedeckt, dessen oberste Zellenlagen, nachdem sie verhornt sind, als Epidermislamellen abgelöst werden. Die bindegewebige Grundlage zeigt zahlreiche, zum Theil ziemlich weite

Fig. 8.

Eine Stelle aus Fig. 7 bei stärkerer Vergrösserung.

Gefässe, und Infiltration mit Rundzellen, namentlich in der Umgebung der Gefässe, sie befindet sich demnach im Zustande chronischer Entzündung.

Die verhornten Lamellen unterscheiden sich dadurch von gewöhnlicher Epidermis, dass sie nicht wie diese continuirlich und unmerklich abgelöst und entfernt werden, sondern zu dicken Lagen anwachsen, welche oft längere Zeit hindurch ausserordentlich fest untereinander und mit ihrem Mutterboden zusammenhängen, bevor eine spontane oder künstliche Ablösung erfolgt. Ihre Entfernung aus dem Ohre wird ferner auch dadurch erschwert, dass sie in Hohlräumen producirt werden, deren Ausgangsöffnung im Verhältniss zu den gelieferten epithelialen Massen zu klein ist. Aus der Art und Weise ihres Entstehens erklärt sich auch leicht der zwiebelartig geschichtete Bau derselben.

Bei steter Zunahme dieser Massen, welche ausserdem eine Brutstätte für Eitercoccen abgeben [Moos [31])], wodurch dauernde Entzündung und Eiterung unterhalten wird, kommt es zuweilen zu beträchtlichen Zerstörungen des Knochens, sei es, dass der ganze Warzenfortsatz in einen grossen Hohlraum verwandelt wird, dessen epithelialer Inhalt nach aussen oder in den Gehörgang durchbrechen und sich entleeren kann, sei es, dass die epithelialen Massen sich einen Weg von der Paukenhöhle und dem Antrum mastoideum aus durch die Pars petrosa bahnen, und entweder in die mittlere oder hintere Schädelgrube perforiren. Es entwickelt sich dann eine Pachymeningitis, und wenn auch die Dura durchbrochen wird, kommt es zu leptomeningitischen und encephalitischen Processen. In 2 Fällen sah ich den Durchbruch nach hinten und aussen vom oberen Bogengange erfolgen; beide Male hatte ein Abscess im Schläfenlappen das tödtliche Ende herbeigeführt. In anderen Fällen fand der Durchbruch in den Sinus transversus statt, führte entweder zu Blutungen aus demselben, oder zur Thrombose und Pyämie. Die durch Cholesteatommassen im Warzenfortsatze entstandenen Hohlräume bleiben nach Entleerung derselben bestehen, und sind

gewöhnlich mit einer dünnen weisslichen oder weiss-röthlichen, stellenweise perlmutterartig glänzenden Membran ausgekleidet. [Bezold [90]), Hummel [92]), Steinbrügge [77])].

Das Vorkommen cholesteatomatöser Producte ist nicht selten mit Polypenbildung (s. oben), sowie mit cariösen Processen complicirt. Die Zerstörung des Knochens erfolgt wahrscheinlich zumeist durch den Druck, welchen die stetig an Umfang zunehmenden und oft aufquellenden epidermoidalen Massen ausüben, vielleicht auch durch Zersetzungsproducte der abgestorbenen und faulenden Zellkörper.

Wendt [38]) betrachtete die cholesteatomatösen Massen bereits mit vollem Rechte als Producte einer desquamativen Entzündung der Mittelohrschleimhaut, welche letztere durch andauernde entzündliche Reizzustände allmählig eine epidermoidale Umwandlung erfahren habe. Nur diese epitheliale Metamorphose wird gegenwärtig anders beurtheilt. Im Hinblick auf analoge Vorgänge in anderen Körperbezirken, wo man das Hineinwachsen der äusseren Haut durch natürliche Gänge (Vagina, Uterus, Urethra, Nasenhöhle) oder durch Fistelgänge (Blasenfisteln) beobachtete, hat der gleiche Process auch beim Gehörorgane nichts Befremdendes mehr. Wie oben bereits erwähnt wurde, ist das Eindringen der äusseren Haut durch veraltete Trommelfelldefecte, namentlich wenn letztere mit der Labyrinthwand Verwachsungen eingegangen waren, mehrfach gesehen worden [Schwartze [93]), Habermann [87] u. [96]), Bezold [91])]. Bezold und Habermann machten neuerdings auch auf das nicht seltene Hineinwachsen der Epidermis durch Einrisse oder Perforationen der Shrapnell'schen Membran aufmerksam, wodurch Cholesteatombildung im Kuppelraum der Paukenhöhle und im Antrum mast. bedingt wird.*)

Eine dermoide Umwandlung der Paukenhöhlenschleimhaut bei fortbestehender Perforation, kann freilich bedingungsweise als Heilung und als schützender Vorgang gegen Recidive der Otorrhoë aufgefasst werden

*) Von Interesse erscheint die Frage, ob nur das Rete Malphighi oder auch die Cutis mit ihren Papillen hinüberwachse, da wir auf der dermoidal umgewandelten Trommelhöhlenauskleidung entschieden einer an die normalen Verhältnisse der Haut erinnernden Papillenbildung begegnen. In dieser Beziehung sind die von Hanau ausgeführten experimentellen Uebertragungen von Carcinom (s. Fortschritte d. Med. 1889, No. 9, p. 321ff.) sehr bemerkenswerth. Der Autor vindicirt dem Epithel einen formativen Einfluss auf das Bindegewebe, beim physiologischen Wachsthum sowohl, wie bei pathologischen Vorgängen. Diese letzteren bezogen sich auf ein nach primärem Hautkrebs metastatisch entstandenes Carcinom auf dem Peritoneum eines Versuchsthieres. Unter Bildung einer dicken, verhornenden Schichte hatten die entfernten Abkömmlinge des Hautepithels das peritoneale Bindegewebe zur Papillenformation veranlasst.

In dieselbe Kategorie des überwiegenden formativen Einflusses der Epithelschichte auf das Bindegewebe gehören, meiner Ansicht nach, auch die oben besprochenen Einsenkungen der Malpighi'schen Schichte in das bindegewebige Stroma, selbst bei Geschwülsten von gutartigem Charakter, wie es die Ohrpolypen in der weitaus überwiegenden Mehrzahl der Fälle sind. Auch in den Polypen findet Papillenbildung statt. Es dürfte demnach mit Wahrscheinlichkeit aus Obigem hervorgehen, dass das Hineinwachsen der Epithelschichte in die Trommelhöhle allein genügt, um eine vollständige Umwandlung der Schleimhaut in papillentragende Cutis zu bewirken.

[Schwartze [93])]. Für die Cholesteatombildung scheint daher noch ein weiteres schädliches Moment hinzutreten zu müssen, und zwar dürften wir dasselbe in einer chronischen Dermatitis der neuen Mittelohrbekleidung, welche sich durch Rundzelleninfiltration und durch Hyperämie charakterisirt, erblicken. Unter diesen Verhältnissen erfolgt keine wirkliche Heilung, sondern die Anbildung und Verhornung der Zellen des Rete Malpighi findet in abnormer, übermässiger Weise statt, und führt zu den geschilderten Folgezuständen. Der Beginn der Cholesteatombildung kann daher auch in die Periode scheinbarer Heilung fallen, nachdem nämlich die Oberflächeneiterung aufgehört hat. Aus dem Gesagten geht ferner hervor, dass die geschwulstähnliche Bildung epithelialer Conglomerate bei chronischen Dermatitiden der Gehörgangshaut und des Trommelfells, wenn obige Auffassung sich als richtig erweist, mit dem Entstehen der Mittelohrcholesteatome identisch sein würde [vgl. Koll [76])].

Ausser diesen in Folge chronischer Eiterungsprocesse entstandenen epithelialen Producten kommen nach Virchow [54a]), Lucae [64]), Kuhn [84]), Küster [88]) u. A. wirkliche Perlgeschwülste (Virchow's Margaritome) im Felsenbeine vor. Wenngleich aus den Beobachtungen der Mehrzahl der Autoren hervorzugehen scheint, dass die Perlgeschwülste des Felsenbeins gegenüber den von Otiatern so häufig beobachteten Combinationen eitriger Entzündung mit Production epithelialer Massen verschwindend selten sind, so dürfen wir doch im Hinblick auf die Namen der genannten Autoren nicht an der Existenz wirklicher Perlgeschwülste des Felsenbeins zweifeln. Verwechslungen der echten Geschwülste mit secundären Cholesteatombildungen, und umgekehrt, mögen immerhin zuweilen stattgefunden haben. Sind durch das Wachsthum einer echten Perlgeschwulst bereits Zerstörungen des Knochens, cariöse Processe, Trommelfellperforationen und Eiterungen bedingt worden, so wird die Unterscheidung von secundärer Cholesteatombildung nur auf Grundlage einer vollständig gesicherten Anamnese möglich sein. Rechnen wir aber die Fälle hinzu, in welchen nach Bezold's [91]) und Habermann's Untersuchungen die Epidermis durch Lücken der Shrapnell'schen Membran in den Kuppelraum und das Antrum hineinwucherte, Vorgänge, welche vielleicht schon in früher Jugend stattgefunden haben können, so steigen die Chancen für die Möglichkeit einer Täuschung in Betreff des Befundes wirklicher Perlgeschwülste. Trommelfelldefecte in der Gegend der Shrapnell'schen Membran können leicht übersehen werden. Für die echten Margaritome darf ferner der Nachweis eines die Geschwulst umhüllenden Balges gefordert werden, welcher durch ernährende Gefässe mit irgend einem Theile des Schläfenbeines, dem Mutterboden der Geschwulst, in Verbindung stehen müsste.

Küster [88]) trennt die Perlgeschwülste von den desquamativen Processen, sowie von den Dermoiden des Felsenbeins, deren Keim bei der Anlage des Labyrinthbläschens durch abgeschnürte Theilchen des Hornblattes gebildet wird. Die Dermoide unterscheiden sich durch das Vorkommen von Haaren in ihrem Innern von den Margaritomen. Letztere hält Küster für primäre congenitale Geschwülste, welche zu den bran-

chiogenen Kystomen zu rechnen seien. Sie entstehen aus der ersten Kiemenspalte, durch Abschnürung des Entoderms; demnach wäre der Inhalt keine Epidermis, sondern die Epithelialzellen entsprächen dem Schleimhautepithel der Mundhöhle.

In neuerer Zeit hat Wagenhäuser [83]) einen Fall von wahrscheinlich angeborener Dermoidcyste im Warzenfortsatze, welche innerhalb cholesteatomatöser Massen ein Convolut bräunlicher, 1 cm langer Haare enthielt, mitgetheilt. Aeltere derartige Befunde sind bereits von Toynbee [52]) und Hinton [53]) gemeldet worden.

Schwartze [63])beobachtete Fälle von Nerventaubheit, welche ohne vorhergegangene eitrige Otitis unter acut aufgetretenen Symptomen labyrinthärer Reizung plötzlich entstanden war. In diesen Fällen kam es erst nach langen Jahren (einmal nach 19 Jahren), unter Vorangehen heftiger Schmerzen zum Durchbruch eines Cholesteatoms in den äusseren Gehörgang. Schwartze hält es daher (mit Böttcher) für wahrscheinlich, dass auch von der epithelialen Auskleidung des Aquaeductus vestibuli aus Cholesteatome entstehen könnten, welche demnach ihren Ursprung primär im Labyrinthe nehmen würden. Eine andere Quelle der Cholesteatombildung erblickt Politzer in den mit Epithel ausgekleideten drüsenartigen Einsenkungen der entzündeten Paukenhöhlenschleimhaut, deren Einmündungen durch Druck verwachsen, während das eingeschlossene Epithel weiterwuchert.

Fig. 9.

Die besonderen pathologisch-anatomischen Veränderungen, welche durch verschiedene Infectionskrankheiten in der Trommelhöhle hervorgebracht werden, lassen sich am geeignetsten in Gemeinschaft mit den durch jene bedingten labyrinthären Affectionen abhandeln. An dieser Stelle möge nur noch des eigenthümlichen Befundes in beiden Trommelhöhlen eines an hämorrhagischer Pachymeningitis verstorbenen Mannes gedacht werden, welcher von Moos und mir im 11. Bande der Zeitschrift für Ohrenheilkunde beschrieben worden ist. Es handelte sich um die Bildung einer äusserst zarten, ziegelrothen Membran, welche den ganzen Schleimhauttractus der Trommelhöhlen und Gehörknöchelchen, mit Ausnahme der Trommelfellschleimhaut, überzog, und in ihrer Structur den bei der hämorrhagischen Pachymeningitis auf der Dura mater sich bildenden Pseudomembranen vollständig analog war (vgl. Fig. 9). Sie bestand aus lockerem Bindegewebe, welches einem überraschend dichtem Con-

volute neugebildeter, zum Theil sehr dünnwandiger Gefässe als Grundlage diente. Letztere waren mit Blutkörperchen stark gefüllt, die kleineren enthielten vorwiegend weisse Blutzellen. Sie zeigten den Charakter der Uebergangsgefässe, endigten häufig blind, mit leichter kolbiger Anschwellung, und zeichneten sich durch mannigfaltige Sprossenbildung aus. In ihrer Umgebung sah man zahlreiche, frische und ältere Blutextravasate, sowie Pigment-Residuen, welche von älteren Ergüssen herrührten. Dieser Befund spricht wieder für den intimen, zwischen der Dura mater und der Trommelhöhlenauskleidung bestehenden Connex.

Muskeln der Trommelhöhle.

In Betreff der Binnenmuskeln der Trommelhöhle wäre an die häufig gemachte Beobachtung zu erinnern, dass die Querstreifung der Fibrillen selbst bei jahrelanger Unthätigkeit der Musculatur erhalten bleiben kann, wie die Befunde in Fällen von Taubstummheit oftmals erweisen. Freilich findet man in anderen Fällen, sowie nach langjähriger Schwerhörigkeit überhaupt, zuweilen reichlichen Fettgehalt der Muskeln, Schwund der Fibrillen, und Zunahme des Bindegewebes. Bei häufig wiederkehrender Tubenverengerung, sowie in Folge von narbiger Retraction der die Tensorsehne überziehenden Bindegewebsscheide ist Verkürzung dieser Sehne beobachtet worden.

In einem Falle von langjähriger, mit Caries und Polypenbildung complicirter Ohreiterung fanden Moos und ich [95]) den Muskelbauch des Tensor tympani vergrössert, seine fibröse Scheide verdickt. An einem Theile der Fibrillen war die Querstreifung erhalten geblieben, an anderen nur noch eine undeutliche Längsstreifung sichtbar. In einem weiteren Stadium erschienen die Fibrillen aufgequollen, mit einer bald feinkörnigen, bald homogenen, wachsartigen Masse erfüllt; in einem noch weiter vorgeschrittenen Stadium war dieser Inhalt resorbirt, so dass von den Muskelfasern nur noch der leere Sarcolemmaschlauch zurückgeblieben war. Aehnliche Veränderungen fanden sich auch an Residuen des Musc. stapedius.

16) Schwartze, Fall von Bluterguss in die Trommelhöhle bei Morb. Bright., Arch. f. O. Bd. 4, p. 12. — 17) Trautmann, Die embolischen Erkrank. d. Gehörorganes, ibid. Bd. 14, p. 78. — 18) Moos, Plötzl. Bluterguss in d. r. Trommelh. im Verlaufe von Angin. diphth., Arch. f. Aug. u. O. Bd. 1. Abth. 2, p. 82 — 19) Bürkner, Congestive Zustände d. Ohren während der Schwangerschaft, Arch. f. O. Bd. 15, p. 221. — 20) Raynaud, De l'otite diabétique, Ann. des mal. de l'oreille, 1881, p. 63. — 21) Bullel, Otitis med. haemorrhag., Lancet 1887, June 4. Ref. Centralbl. f. d. med, Wissensch. 1887, No. 47. — 22) Mc Bride, Otitis hämorrhag., Zeitschr. f. O. Bd. 15. p. 296. — 23) Dieulafoy, Des troubles auditifs de la mal. de Bright, Gaz. hebdom. 1878, No. 4. Ref. Zeitschr. f. O. Bd. 8, p. 85. — 24) Gurovitsch, Zur Frage d Ohrsympt. bei Bright'scher Krankh., Berl. med. Wochenschr. 1880. No. 42. — 25) Gradenigo, Das Gehörorgan bei d. Leukämie, Arch. f. O. Bd. 28, p. 242. — 26) Netter, Recherches bactériol. sur les otites moyennes aigues, Ann. des mal. de l'oreille etc 1888, No. 10. Ref. Hirsch's Jahrb. 1888, p. 594. — 27) Weichselbaum (Bacill. pneumon. Friedländer), Mon. f. O. 1888, No. 8 und 9. — 28) Zaufal, Mikroorganismen im Sekrete d. Otit. med. acuta, Prager med. Wochenschr. 1887, No. 27. — 29) Derselbe, ibid. 1888 No. 8, 11, 20, 21, 45. — 30) Derselbe, ibid. 1889, No. 7, 8, 9, 11, 12, 15, 36. — 31) Moos. Zur bakteriellen Diagnostik u. Prognost. d. Mittelohreiterungen. Deutsche med. Wochenschr. 1888, No. 44. — 32) Scheibe, Mikroorganismen bei acuten Mittelohrerkr., Ztschr. f. O. Bd. 19, p. 293. — 33) Habermann, Zur Pathogenese d. eitr. Mittelohrentz. Arch. f. O. Bd. 28, p. 219. — 34) Rohrer, Ueber die Pathogenität d. Bakterien etc.,

Deutsche med. Wochenschr. 1888, No. 44. — 35) Levy, Vortr. im naturwissensch. Verein zu Strassburg, d. 31. Mai 1889. Ref. Deutsche med. Wochenschr. 1889, No. 34.

36) Wendt, Polypöse Hypertrophie d. Schleimhaut d. Mittelohres, Arch. f. Heilk. 1873, p. 262. — 37) Derselbe, Cysten in der Trommelhöhlenschleimh., ibid. p. 270 u. 287. — 38) Derselbe, Desquamative Entzünd. d. Mittelohres, ibid. p. 428. — 39) v. Tröltsch, Anatom. Beiträge zur Lehre von d. Ohreneiterung, Arch. f. O. Bd. 4, p. 97. — 40) Schwartze, Beitr. z. Pathologie und pathol. Anatom. d. O., ibid. Bd. 4, p. 235ff. — 41) Politzer, Zur pathol. Histologie d. Mittelohrauskleid., ibid. Bd. 11, p. 11. — 42) Derselbe (Bindegewebskörperch.), Lehrb., 2. Aufl. p. 29 u. Wien. med. Wochenschr. 1869. Nov. 20. — 43) Derselbe, Cystenbild. in der Trmlh.-Schleimh., Lehrb., 2. Aufl., p. 289. — 44) Kessel (Bindegewebskörperchen), Ctrlbl. f. d. med. Wissensch. 1869, No. 57 und Arch. f. O. Bd. 5, p. 254. — 45) Moos und Steinbrügge, Cystenbefund in d. Trommelhöhlenschleimh., Zeitschr. f. O. Bd. 14, p. 200. — 46) Schwartze (Hyperämie d. Labyrinthwand bei Synostose d. Steigbügels), Arch. f. O. Bd. 5, p. 267. — 47) Derselbe (Atrophie d. Paukenhöhlen-Schleimhaut bei Sklerose), Lehrb. d. chir. Krankh. etc., p. 164. — 48) Gruber (Veränderungen des Knochens bei Sklerose), Lehrbuch, 2. Aufl., p. 409. — 49) Gradenigo, Contribution à l'anatom. patholog. etc. de l'otite scléreuse, Ann. des mal. de l'oreille etc. 1888, Dec. — 50) Derselbe, Sulla patogenesi della otite sclerosante etc., Rivista Venet. 1887, 7. Ref. Deutsche Med. Zeit. 1888, No. 76. — 51) Lucae, Ankylose des Steigbügels etc., Arch. f. O. Bd. 2, p. 84. — 51a) Walb, Ueber Fistelöffnungen am oberen Pole d. Trommelfells, ibid. Bd. 26, p. 185. — 51b) Hartmann, Ueber Veränderungen in d. Paukenh. bei Perforation d. Shrapnell. Membr., Deutsche med. Wochenschr. 1888, No. 45.

52) Toynbee, Transactions of the patholog. society, Vol. 17, p. 274 (cit. nach Schwartze). — 53) Hinton, ibid. p. 275. — 54) Toynbee, Krankh. des Gehörorg., Deutsche Uebers. p. 118. — 54a) Virchow, Virch. Arch. Bd. 8, p. 371. — 55) Gruber, Allgem. Wien. med. Zeit. 1862, 31. — 56) Förster, Würzburg. med. Zeitschr. 1862, p. 196. — 57) Fischer, Annalen d. Charité-Krankenhauses zu Berlin, 1865, Bd. 13. Heft 1. Ref. Arch. f. O. Bd. 2, p. 232. — 58) Alter, Seltener Ausgang einer Ohrenerkrank. etc., Allgem. militärärztl. Zeit. 1865, No. 29. Ref. Arch. f. O. Bd. 2, p. 310. — 59) Köppe, Erweiterung der Paukenhöhle etc., Arch. f. O. Bd. 2, p. 181. — 60) v. Tröltsch, Partielle Cholesteatombildung am Dache d. Paukenh., Arch. f. O. Bd. 4, p. 97ff. — 60a) Buhl, Bayr. ärztl. Intelligenzbl. 1869, No. 33. Ref. Arch. f. O. Bd. 6, p. 157. — 61) Schwartze (Cholesteatombildungen), Arch. f. O. Bd. 7. p. 304. — 62) Derselbe, ibid. Bd. 11, p. 146. — 63) Derselbe, Lehrbuch der chir. Krankh. etc. p. 221 u. 328. — 64) Lucae, Verhandl. d. Berl. med. Gesellsch., Sitz. vom 26. Febr. 1873. Ref. Arch. f. O. Bd. 2, p. 305. — 65) Derselbe, Beiträge zur Kenntniss d. Perlgeschwülste d. Felsenbeins, Arch. f. O. Bd. 7, p. 255. — 66) Kirk Dunkanson, Fall von Cholest. d. Ohres, Edinb. med. Journ. 1877. Ref. Arch. f. O. Bd. 13, p. 278. — 67) Moos, Seltene angeborene und erworbene Veränderungen d. Gehörorg. b. einem Taubst., Archiv f. Aug. und O. Bd. 2, Abth. 1, p. 98. — 68) Derselbe. Sectionsergebnisse ibid. Bd. 3, Abth. 1, p. 99. — 69) Derselbe, ibid. Bd. 7, p. 215. — 70) Derselbe, Fälle von schwerer Erkrank. d. Warzenforts., Zeitschr. f. O. Bd. 8, p. 142. — 71) Derselbe, Cholest. d. Warzenforts. etc., ibid. Bd. 11, p. 233. — 72) Prahl, Ueber d. Perlgeschwülste etc., Diss. inaug., Berlin 1867. — 73) Hessler, Fall von Cholesteat. aus Schwartze's Klinik, Arch f. O. Bd. 17, p. 43. — 74) Ch J. Kipp, Fall v. Perlgeschwülsten etc, Arch f. Aug und O. Bd. 4, Abth. 1, p. 162 — 75) Küpper, Sectionsbefunde, Arch f. O Bd. 11, p. 18 und 22 — 76) Koll, Zwei Fälle von Cholest d. äuss Gehörg, ibid. Bd 25, p 78. — 77) Steinbrügge, Cholest. d. r Schläfenbeins etc. Zeitschr f. O. Bd 8. p 224 — 78) Derselbe, Cholest. d. l Schläfenbeins, ibid Bd. 9, p 137 — 79) Katz. Zur Casuistik d. Cholesteat. d. Schläfenbeins, Berl. klin. Wochenschr. 1881, No. 12 — 80) Derselbe, Fall von Cholest d Schläfenbeins, ibid. 1883, No. 3. — 81) Orne Green, Desquamative Entzündung des Ohres, Boston Med. and surgic Journ. 1881, July 21. — 82) Politzer (Cholesteatombildung), Lehrbuch, 2 Aufl, p. 317. — 83) Wagenhäuser, Beitr. zur Pathologie und pathologischen Anatomie des Ohres, Arch. f. O. Bd. 26, p. 4. — 84) Kuhn, Zur Cholesteatomfrage, ibid. Bd. 26, p. 68. — 85) Voltolini,

Otitis med. etc., Mon. f. O. 1887, No. 2. — 86) Mannheimer, Ueber Cholest. d. Ohres, Diss. inaug., Würzburg 1887. — 87) Habermann, Zur Entstehung des Cholest. d. Mittelohres etc., Arch. f. O. Bd. 27, p. 43. — 88) Küster, Ueber die Grundsätze etc., Deutsche med. Wochenschr. 1889, No. 11—13. — 89) Mikulicz, Beitrag z. Casuistik d. Dermoide am Kopfe, Wien. med. Wochenschr. 1876. — 90) Bezold, Erkrankungen d. Warzentheils, Arch. f. O. Bd. 13, p. 27ff. — 91) Derselbe, Cholesteatom, Perforation d. Membr. flacc. Shrapn. u. Tubenverschluss, Zetschr. f. O. Bd. 20, p. 5 — 92) Hummel, Capacitätsbestimmungen d. Gehörg., Arch. f. O. Bd. 24, p. 274. — 93) Schwartze (Hineinwachsen d. Epidermis, Heilung bedingend), Pathol. Anat. d. O. p. 79. — 94) Moos und Steinbrügge, Ueber die Bildung einer Neomembran etc., Zeitschr. f. O. Bd. 11, p. 136. — 95) Dieselben, Ueber die histol. Veränderungen etc., ibid. Bd. 10, p. 87. — 96) Habermann, Neuer Beitr. z. Lehre von d. Entstehung d. Cholest. d. Mittelohres, Vorgetragen auf der 62. Vers. deutscher Aerzte und Naturf. zu Heidelberg, Zeitschr. f. Heilk. Bd. XI, p. 89. — 97) Bordoni-Uffreduzzi und Gradenigo, Ueber die Aetiol. d. Otitis med., Centralblatt f. Bakteriologie und Parasitenkunde Bd. 7, No. 17, 18, 22.

Erkrankungen der Tuba Eustachii.

Die Eustachischen Tuben sind die häufigsten Vermittler krankhafter Processe, welche das Gehörorgan befallen. Bei den Erkrankungen der Trommelhöhle wurde bereits darauf hingewiesen, dass ein länger dauernder Verschluss der Tuben, welcher durch irgend welche mechanische Ursache oder durch Functionsanomalien der Tubenmusculatur bedingt sein möge, zu einer Luftverdünnung innerhalb des Mittelohres, somit zu einer Hyperaemia ex vacuo, und demnächst zur Bildung eines serösen Transsudates aus den Gefässen führen müsse.

Bei den Infectionskrankheiten können die Tuben höchstwahrscheinlich eine zwiefache Rolle spielen. Entweder dienen sie einfach als Leitungsröhren für das inficirende Material; dasselbe gelangt mit dem Luftstrom, bei Hustenstössen, oder bei Schluck- und Würgbewegungen, sowie beim Schnäuzen in die Trommelhöhle, und erregt hier die bereits beschriebenen entzündlichen Zustände; oder ein im Nasenrachenraum etablirter krankhafter Process schreitet im Schleimhautgewebe der Tuben bis zum Mittelohre fort. Beiderlei Vorgänge sind bei einem und demselben Infectionsträger möglich. Habermann[1]) sah z. B. bei Tuberculose des Nasenrachenraumes die gleiche Affection innerhalb der Tubenschleimhaut sich bis in die Trommelhöhle erstrecken, während in anderen Fällen die Tuberkelbacillen ohne Zweifel die Tuben passiren, und sich in der Trommelhöhle, namentlich wenn dort bereits chronische Hyperämien und Wulstungen der Schleimhaut bestehen, weiterentwickeln, ohne die Tubenschleimhaut primär anzugreifen. Nach den bisherigen Untersuchungen ist der letztere Modus der häufigere [vgl. E. Fränkel[8])]. Auch beim Croup und bei der Diphtherie dürfen wir wohl eine zwiefache Uebertragungsweise annehmen, nur sind die Verhältnisse hier noch weniger durchsichtig wie bei der Tuberculose, da die Mikroorganismen, welche bei diesen Erkrankungen in Frage kommen, schwer zu bestimmen sind, und wir als Begleiter der Rachendiphtherie zuweilen nur die gewöhnlichen catarrhalischen oder eiterigen Mittelohrentzündungen, ohne Auflagerung diphtheritischer Membranen auf die Paukenhöhlenschleimhaut, antreffen. Dasselbe gilt für die Mittelohraffectionen, welche im Verlaufe

der Masern und des Typhus auftreten. Wir werden weitere Aufklärungen über die dabei in Betracht kommenden Mikroorganismen abwarten müssen.

Andererseits kann eine secundäre Theilnahme, namentlich der Schleimhaut des knöchernen Tubenabschnittes, an einem in der Trommelhöhle durch Hineinschleudern infectiösen Materials entstandenen Krankheitsprocesse nicht lange ausbleiben, da das in der Höhle gebildete Secret in vielen Fällen eiteriger Entzündung die Tubenschleimhaut beeinflussen wird. Man findet daher die knöcherne Tube bei Mittelohreiterungen immer mehr oder weniger mit ergriffen. Ein secundäres Erkranken der Tubenschleimhaut wäre ferner in solchen Fällen zu erwarten, in welchen sich eine Infectionskrankheit in der Trommelhöhle durch Uebertragung des Krankheitsgiftes mittelst der Blutgefässe etablirt hätte. Die Befunde in der Tube sind daher nur mit Berücksichtigung aller Möglichkeiten zu verwerthen.

Endlich wäre bei den Erkrankungen der Tubenschleimhaut, welche mit Schwellung, vermehrter Schleimabsonderung oder Exsudatbildung einhergehen, zu berücksichtigen, dass dieselben in mehrfacher Beziehung nachtheilig auf das Mittelohr einzuwirken vermögen, indem sie theils die gleiche Affection auf die Trommelhöhlenschleimhaut hinüberleiten, theils durch die begleitende Schwellung und Verstopfung die Ventilation des Mittelohres behindern, wodurch hyperämische Zustände desselben abermals eine Steigerung erfahren, der Abfluss von bereits vorhandenen Exsudaten aber erschwert wird.

Die häufigste Erkrankung der Tubenschleimhaut findet bei den acuten catarrhalischen Affectionen des Nasenrachenraumes statt, welche sich besonders im kindlichen Alter leicht in die Tube hinein fortpflanzen. Die Schleimhaut der letzteren erscheint dabei hyperämisch, geschwellt, stärker gefaltet, die Schleimabsonderung ist gesteigert, der Tubenkanal mit glasigem Schleim erfüllt; das durch die catarrhalische Schwellung bereits verengte Ostium pharyngeum wird oft von einem aus demselben hervorragenden Schleimpfropfe gänzlich verschlossen.

In Betreff der Betheiligung der Tuben bei Croup und Diphtherie des Nasenrachenraumes, sowie beim Scharlach liegen Beobachtungen von Wendt[2]), Wreden[4]), Küpper[5]), Burckhardt-Merian[6]) und Hirsch[7]) vor, nach welchen die Schleimhaut der Tube sich zuweilen nur durch Hyperämie und durch kleinzellige Infiltration an der Rachenaffection betheiligte. In einem Falle Wendt's füllte dagegen eine croupöse Auflagerung auch die knorpeligen Tubenabschnitte aus; desgleichen sah Küpper die linke Tube eines an Diphtherie verstorbenen Mädchens von einem geronnenen zusammenhängenden croupösen Exsudate eingenommen, die Schleimhaut gelockert und blutreich. Wreden fand diphtherische Entzündung der Tuben bei Rachendiphtherie.

Wendt[3]) berichtet auch über zwei Fälle von Variola, in welchen Croupmembranen im ganzen Verlaufe der Tuben gefunden wurden. Das Verhalten der Tuben bei Variola ist überhaupt von dem genannten Autor in eingehendster und sorgfältigster Weise mit Hülfe einer grossen Anzahl von Sectionen erforscht worden. Derselbe beschreibt Hyper-

ämie und Ecchymosen der Schleimhaut, grössere flächenförmige Blutextravasate, Knötchen- oder Körnchenbildung im knöchernen, seröse Durchtränkung und zellige Infiltration im knorpeligen Abschnitte, Ansammlung von Secret in der Tube, dem Trommelhöhleninhalte entsprechend. Das Epithel des knöchernen Theiles zeigte sich zuweilen fettig degenerirt, zuweilen verdickt durch Vermehrung der Zahl seiner Elemente, sowie durch Zunahme des Volumens derselben. Im knorpeligen Theile fanden sich auch Eiterkörperchen zwischen den Zellen des verdickten Epithels. Wendt bezeichnet diese Veränderungen als variolöse Schwellung des Epithels. An der pharyngealen Mündung zeigte sich Vermehrung der lymphoiden Elemente, wodurch die Oberfläche ein körniges Aussehen gewann, sowie hämorrhagische Infiltration. In anderen Fällen kam es zur Bildung flacher Geschwüre am Ostium pharyngeum, und erstreckte sich der ulcerative Process einige Male auch in das untere Drittel der knorpeligen Tube hinein.

Geschwürbildungen am Ostium pharyngeum kommen ausser bei Variola auch bei der Syphilis, der Tuberculose und bei Diphtherie durch nekrotisirende Vorgänge zu Stande, welche in vorgeschrittenen Stadien der beiden erstgenannten Krankheiten, und in schweren Fällen der letzteren zu erfolgen pflegen. Schwartze [9]) berichtet über ein umfangreiches tuberculöses Geschwür, das den grössten Theil des Tubenknorpels zerstörte, die Rosenmüller'sche Grube einnahm, und sich bis zur Mittellinie des Fornix erstreckte. Derselbe Autor fand Erosionsgeschwüre um das Ostium pharyngeum herum in Fällen von Caries des Felsenbeins, welche durch das in den Schlund abfliessende jauchige Secret erzeugt worden waren. Fälle von tuberculöser Geschwürbildung sind ferner von E. Fränkel [8]) und Habermann [1]) beobachtet worden. Ersterer sah tuberculöse Geschwüre vom Ostium pharyngeum sich in den Eingang der Tube hineinerstrecken, ohne dass eine Erkrankung des Mittelohres erfolgt war.

In vielen Fällen findet nach dem Ablauf acuter entzündlicher Processe keine vollständige Rückbildung der erkrankten Tubenschleimhaut zur Norm statt, namentlich nicht in denjenigen Fällen, in welchen sich die catarrhalischen Affectionen derselben häufig und nach kurzen Zwischenpausen wiederholen. Das Letztere erfolgt um so leichter, wenn sich im jugendlichen Nasenrachenraume in Folge von öfteren catarrhalischen, besonders aber diphtheritischen Entzündungen hyperplastische Bildungen entwickelt haben, bestehend in Vergrösserung der Gaumen- und Rachentonsillen, und in Vermehrung des lymphoiden Gewebes an der hinteren Pharynxwand, sowie am Rachendache, wobei es in zahlreichen Fällen zur Bildung mehr oder weniger grosser zapfenförmiger oder hahnenkammartig gelappter Wucherungen, der sogen. adenoiden Wucherungen, kommt. Auch der Schleimhautüberzug des Ostium pharyngeum enthält zahlreiche Lymphfollikel, welche im Gefolge häufig recidivirender entzündlicher Zustände der Rachenschleimhaut vermehrt gefunden werden, wodurch Schwellung der Ostiumschleimhaut, Verkleinerung des Orificium und eine dauernde Beengung des pharyngealen Tubeneinganges erzeugt wird. Die adenoiden Wucherungen im Rachenraume wirken theils mechanisch durch Verlegung der Choanen und

Tubenostien, theils dadurch nachtheilig ein, dass sie reichliche Schleimbildung verursachen, und ihre buchtigen Zwischenräume zur Ansammlung und Vermehrung organisirter Krankheitskeime dienen.

Analog den Vorgängen bei chronischen Entzündungen der Nasenrachenschleimhaut sind auch in den Eustachi'schen Tuben entgegengesetzte Befunde in Bezug auf die Weite des Kanales, je nach dem Stadium der Erkrankung oder dem Ausgange der Entzündung gemacht worden, Befunde, welche den Uebergang einer anfänglichen Hyperplasie in später erfolgende Atrophie andeuten. Während in früheren Stadien kleinzellige Infiltration der Schleimhaut, Vermehrung und Verdickung des submucösen Bindegewebes überwiegt, und dadurch eine Wulstung der Schleimhaut, vermehrte Faltenbildung, somit Verengerung des Tubenlumens erzeugt wird, besonders häufig am pharyngealen Ostium, kommt es bei längerer Dauer des Leidens, wahrscheinlich in Folge von Schrumpfungsvorgängen innerhalb des Bindegewebes, zum Verstreichen der Falten, demnach zu einer Erweiterung des Kanals, welche letztere nach lang andauernden sklerotischen Processen im Mittelohre nicht selten angetroffen wird. Die Schrumpfung des Bindegewebes führt ferner zum Verschluss der Ausführungsgänge der Drüsen; durch letzteren kann wiederum Retention des Secrets, Erweiterung und Formveränderung der Drüsenbläschen bedingt werden.

In einem Falle von 40jähriger Dauer eines doppelseitigen, allmählig progressiven Ohrenleidens, dessen Träger von Moos[11]) mehrere Jahre vor dem Tode bereits behandelt worden war, wurden die Tuben durch denselben Autor einer überaus sorgfältigen Untersuchung post mortem unterworfen. Die pharyngealen Rachenöffnungen beider Tuben waren auffallend klein, das Epithel der Schleimhaut fehlte, oder war nur unvollständig erhalten; die Schleimhautfalten waren grösstentheils verstrichen. Das submucöse Bindegewebe erschien dichter und breiter als normal, die Ausläufer der Fascia salpingo-pharyngea erwiesen sich hyperplastisch, wodurch die Ausführungsgänge der Drüsen beeinträchtigt, letztere zum Theil durch Retention ihres Sekretes erweitert, zum Theil atrophisch zu Grunde gegangen waren. Der Musc. abductor tub. war hypertrophirt, der Knorpel in grösserer Ausdehnung verkalkt.

Wie Schwartze mit Recht hervorhebt, kommen umschriebene ringförmige Stricturen innerhalb der Tuben in Folge sklerosirender Bindegewebsprocesse nicht, oder nur höchst selten vor. Da ein grosser Theil der Submucosa mit dem unnachgiebigen Tubenknorpel zusammenhängt, so kann man schon a priori vermuthen, dass Schrumpfungsvorgänge im Bindegewebe der ersteren eher zur Erweiterung des Tubenlumens führen müssen. Ringförmige Stricturen werden am Lebenden leicht durch engen Bau der knöchernen Tube und des Isthmus, durch winkligen Verlauf der Tuben, Vorbauchung des Carotiscanales vorgetäuscht.

In einem Falle, welchen Toynbee[12]) secirte, war eine beträchtliche, $1^1/_2$ Linien lange Strictur durch Hyperostose des knöchernen Abschnittes bedingt worden. Ferner sind Beengungen des Ostium tympanicum durch Falten und Duplicaturen der Schleimhaut, Bindegewebsbrücken [v. Troeltsch[14])], sogar membranöser Verschluss [Schwartze[15])] beobachtet worden, während die Bildung von Bindegewebsmembranen oder Strängen, innerhalb der Tube selbst, zu den Seltenheiten gehört.

Toynbee[15]) fand nur bei 3 Sectionen Adhäsionen zwischen den Wandungen der Röhre, Urbantschitsch[16]) sah ebenfalls feine, zwischen denselben ausgespannte Fäden in vereinzelten Fällen. Eine doppelseitige Obliteration der Tuba Eustachii, durch Verwachsung der membranösen mit der knorpeligen Wand, beschreibt Gruber[17]) bei einem Taubstummen, welcher an Caries des Felsenbeins gelitten hatte.

Die oben erwähnten Geschwürbildungen am Ostium pharyngeum, welche bei Erkrankungen an Syphilis, Variola, Tuberculose und Diphtherie vorkommen, können, wenn sie vernarben, eine Erweiterung des Orificium bewirken, andererseits jedoch auch durch Verwachsung der ulcerirenden Schleimhautflächen zu vollkommenem Verschlusse des Ostium führen. Derartige Fälle sind von Otto[18]), Lindenbaum[19]), Virchow[20]), Gruber[21]) und Schwartze[22]) mitgetheilt worden In dem Falle Lindenbaum's war der Wulst verstrichen, das Ostium pharyng. von einer $1^1/_2$ Linien dicken, derben Membran verschlossen, die Tube selbst beträchtlich erweitert, und vom Isthmus an bis zur Verschlussmembran von einem festen Pfropfe ausgefüllt, welcher aus fettig entarteten Epithelien und feinkörnigem Detritus bestand.

Eine eigenthümliche Divertikelbildung im Anfangstheile der knorpeligen Tube ist von Kirchner[23]) beschrieben worden. Der bohnengrosse Sack befand sich am Boden der Tube dicht an deren Rachenende, war von dünner, straffer, wenig Schleimdrüsen enthaltender Schleimhaut ausgekleidet, und erstreckte sich zwischen den Musc. tensor und levator veli palat. in die Tiefe. Auch das als Tubentonsille beschriebene Drüsenlager, sowie das Fettgewebe des pharyngealen Abschnittes war geschwunden. Da nun auch in der Paukenhöhle die Residuen sklerosirender Processe vorgefunden wurden, so vermuthet Kirchner, dass die Divertikelbildung nach Schwund der Drüsen und des Fettgewebes durch Zugwirkung des Musc. dilatator tub. entstanden sei. Auch der Tubenknorpel zeigte in diesem Falle Spuren degenerativer Vorgänge. Es fanden sich in demselben Hohlräume, welche mit Bindegewebe und Fettzellen ausgefüllt waren, und die Knorpelzellen erschienen zum Theil fettig entartet.

Was die Tubenmuskeln betrifft, so ist sowohl Hypertrophie derselben als auch fettige Entartung und Atrophie beobachtet worden. Bemerkenswerth ist, dass in Lindenbaum's Falle (s. oben) keine Veränderung der M. abductor und levator, dagegen fettige Entartung des M. tensor tympan. gefunden wurde. Ferner ist zu beachten, dass die Tubenmusculatur in Folge chronischer Nasenrachencatarrhe, Diphtherie, marastischer Zustände im Allgemeinen [v. Troeltsch], dauernd geschwächt werden kann.

Fettige Entartung der Knorpelzellen sahen Moos und ich[24]) in einem Falle von tertiärer Syphilis. Das Protoplasma der Zellen enthielt zahlreiche, durch Behandlung mit Ueberosmiumsäure schwarz gefärbte Fetttropfen, die Kerne waren ebenfalls in schwarze Körperchen umgewandelt. In demselben Präparate, ferner in dem Tubenknorpel eines Taubstummen, welcher in der Trommelhöhle die Spuren abgelaufener entzündlicher Processe zeigte, fanden wir partielle Umwandlung des hyalinen Knorpels in Faserknorpel. In dem Tubenknorpel des Taubstummen sah man ferner Ablagerungen von Kalksalzen[25]). Verkalkung, selbst partielle Verknöcherung des Knorpels soll im Greisenalter nicht selten vorkommen.

Moos [10]) fand in einem Falle Verknöcherung der von ihm, Luschka und Zuckerkandl beschriebenen Knorpelinseln in der Umgebung der Tube, Urbantschitsch [26]) Umwandlung des grössten Theiles der membranösen Tube in eine Knochenplatte.

1) Habermann, Neue Beitr. z. pathol. Anat. d. Tuberkulose d. Gehörorg. (Fall 7), Zeitschr. f. Heilk. Bd. 9, p. 141. — 2) Wendt, Arch. f. Heilk. Bd. 11, p. 261. — 3) Derselbe, Verhalten d. Gehörorg. bei Variola, ibid. Bd. 13, p. 118ff., 414ff. — 4) Wreden, Mon. f. O. 1868, No. 8. — 5) Küpper, Sectionsbefunde, Arch. f. O. Bd. 11, p. 20. — 6) Burckhardt-Merian, Ueber den Scharlach etc., Samml. klin. Vortr. von Volkmann, N. 182. — 7) Hirsch, Diphther. Entzünd. d. Paukenhöhleuschleimh., Zeitschr. f. O. Bd. 19, p. 101. — 8) E. Fränkel, Z. Lehre von d. Erkrank. d. Nasenrachenraumes etc., ibid. Bd. 10, p. 113. — 9) Schwartze, Pathol. Anat., p. 104. — 10) Moos, Beitr. z. normalen und pathol. Anat. und zur Physiol. d. Eust. Tube, Wiesbaden 1874. — 11) Derselbe, Histol. Veränderungen d. Eust. Röhre, Arch. f. Aug. u. O. Bd. 5, p. 441. — 12) Toynbee, Krankheiten des Gehörorg., Deutsche Uebers., p. 220. — 13) Derselbe, ibid. p. 221. — 14) v. Tröltsch, Arch. f. O. Bd. 4, p. 111. — 15) Schwartze, ibid. Bd. 9, p. 235. — 16) Urbantschitsch, Lehrb., p. 164. — 17) Gruber, Lehrb., 2. Aufl., p. 545. — 18) Otto, Seltene Beobachtungen etc., Breslau 1816 (cit. nach Schwartze). — 19) Lindenbaum, Arch. f. O. Bd. 1, p. 295. — 20) Virchow's Arch. Bd. 15, p. 313. — 21) Gruber, Lehrb., 2. Aufl, p. 543. — 22) Schwartze, Patholog. Anat. p. 106. — 23) Kirchner, Ueber Divertikelbild. in der Tub. Eustachii des Menschen, Würzburger Festschr. f. A. v. Kölliker, Leipzig 1887. — 24) Moos u. Steinbrügge, Zeitschr. f. O. Bd. 14, p. 204. — 25) Dieselben, ibid. Bd. 13, p. 259. — 24) Urbantschitsch, Lehrbuch, p. 171.

Caries und Nekrose des Schläfenbeins.

Die bekannten anatomischen Verhältnisse des Mittelohres begünstigen in leicht verständlicher Weise auch das Auftreten von Erkrankungen des Knochengewebes im Felsenbeintheile. Die der Luft zugänglichen knöchernen Wandungen der Trommelhöhle, des Antrum mastoideum und der pneumatischen Zellen sind nur mit einer äusserst zarten Haut überzogen, deren Gefässe mit denjenigen des Knochens unmittelbar zusammenhängen. Abgesehen von den Nebenhöhlen der Nase finden sich am Skelett nirgends ähnliche Verhältnisse, welche das Eindringen von Schädlichkeiten aus der Atmosphäre in knöcherne Hohlräume so wie beim Gehörorgane gestatteten. Es liegt nahe, das Flimmerepithel der Tuben als eine Schutzvorrichtung zu betrachten, ohne welche die Erkrankungen der Felsenbeine noch bei weitem zahlreicher sein müssten.

Die Mehrzahl der Fälle von Caries und Nekrose des Schläfenbeines entsteht im Gefolge von Trommelhöhleneiterungen, nachdem die letzteren kürzere oder längere Zeit gedauert haben. Es geht jedoch aus manchen anatomischen Befunden hervor, dass eitrige Entzündung in den Hohlräumen des Warzenfortsatzes, welche unter ungünstigen Verhältnissen die Veranlassung acuten oder chronisch cariösen Knochenleidens werden kann, sehr oft gleichzeitig mit der Trommelhöhleneiterung auftritt, ohne dass auffallende Symptome während Lebzeiten auf diese Theilnahme an der Erkrankung hingedeutet hätten. Ohne Zweifel kommen auch primäre Erkrankungen des Knochens, namentlich des Warzenfortsatzes vor, Erkrankungen, welche vorwiegend auf der Wirksamkeit von

Tuberkelbacillen, seltener von Osteomyelitiscoccen beruhen dürften, sei es, dass diese Mikroorganismen durch den Blutstrom, oder durch die Tuben in die Knochenräume hineingelangten. In diesen Fällen kann die Knochenaffection der Mittelohrentzündung vorangehen. Immerhin gehören die Uebertragungen von Entzündungserregern durch den Blutstrom in das Schläfenbein zu den Ausnahmen, und hinsichtlich der Einwanderung derselben durch die Tuben wird der Beginn der Entzündung, entsprechend den anatomischen Verhältnissen, in der grossen Mehrzahl der Fälle in der Paukenhöhle zu suchen sein, wodurch nicht ausgeschlossen ist, dass sich die Entzündung in kürzester Zeit auf das Antrum mastoideum und die Warzenfortsatzzellen ausbreiten, und auch das Knochengewebe in Mitleidenschaft ziehen kann, noch bevor eine Perforation des Trommelfells erfolgt ist*).

Cariöse Zerstörungen des Knochens können ferner durch traumatische Einwirkungen, durch den Druck wachsender Geschwülste oder durch zunehmende Cholesteatommassen bedingt werden. Auch die späteren Formen der Syphilis, bei welchen eine merkurielle Dyskrasie das Grundübel oft complicirt, können Schläfenbeincaries verursachen.

Was die eitrigen Mittelohrentzündungen betrifft, welche zu Ostitis und Caries des Felsenbeins Gelegenheit geben, so dürften die durch Scharlach und Diphtherie hervorgerufenen Eiterungen am häufigsten den Knochen angreifen; demnächst sind es schwere Fälle von Typhus und Masern, resp. deren Complicationen, vor Allem jedoch die Tuberculose des kindlichen Alters, die Scrophulose, welche häufig zu Caries und Nekrose, namentlich des Warzentheils, führen.

In Betreff der Mikroben, welche bei diesen Knochenerkrankungen in Betracht kommen, müssen wir auf das bei der Aetiologie der acuten Mittelohrentzündungen Gesagte verweisen. Ohne Zweifel wird es sich auch bei diesen Erkrankungen um primäre und secundäre Infectionen, oder um Mischinfectionen handeln, hinsichtlich welcher weitere Beobachtungen erforderlich sind. Bei den chronischen Mittelohreiterungen ist zu berücksichtigen, dass vom Gehörgange aus neue Infectionsträger jederzeit durch die Perforationen des Trommelfells in das Mittelohr eindringen, und unter günstigen Bedingungen zu nachträglicher Knochenerkrankung Veranlassung geben können.

Auch bei diesen Infectionen wird die Erkrankung nicht allein von dem Eindringen des Mikroben abhängig sein, sondern andere, zum Theil unbekannte Factoren müssen mitwirken, damit ein günstiger Nährboden für den Parasiten geschaffen, und das normale Gewebe geschädigt werde. Gerade die bereits erwähnten Ohrerkrankungen der Diabetiker sprechen deutlich zu Gunsten dieser Ansicht. Nach den Untersuchungen von Bujwid [63]) erzeugten kleine, an sich unschädliche Mengen des Staphylococcus aureus Abscesse, sobald Traubenzucker in den Körper des Versuchsthieres eingeführt worden war. Wir bedürfen also keiner separaten

*) In neuester Zeit werden namentlich die rasch entstehenden und umfangreichen cariös-nekrotischen Zerstörungen des Felsenbeinknochens, wie sie bei Diabetikern zuweilen vorkommen, als die primäre Affection, die perforative Paukenhöhleneiterung als das secundäre Leiden betrachtet [Kuhn [72]), Körner [66])].

Aetiologie für die Otitiden der Diabetiker; dieselben werden, wie bei Gesunden, im Gefolge von Erkältungen, Anginen, Rachencatarrhen auftreten, aber entsprechend der Allgemeinerkrankung anders verlaufen, oder durch Mischinfectionen complicirt werden. In dem traubenzuckerhaltigen Gewebe werden manche Infectionsträger besser gedeihen, und leichter im Kampfe mit der lebenden Zelle siegen, als im normalen Körper. Wir sehen daher nicht selten hämorrhagische Formen der Mittelohrentzündungen, sowie rasch mortificirende Processe im Knochengewebe bei Diabetikern vor sich gehen.

Damit kommen wir wieder auf die bekannten deletären Wirkungen mancher Infectionsträger oder der von diesen erzeugten Gifte zurück, welche darin gipfeln, dass die Zelle des lebenden Körpers unmittelbar getödtet wird, oder dass durch den Verschluss und die Vernichtung von zahlreichen kleinen ernährenden Gefässen grössere Partien der Gewebe nekrotisiren. Uebertragen wir diese Erfahrungen auch auf die Knochensubstanz, so fällt die Trennung zwischen cariösen und nekrotischen Processen mehr und mehr fort, und wir erblicken als Ursache der verschiedenen Zerstörungen rascher oder langsamer mortificirend einwirkende Krankheitsgifte, auf mehr oder weniger Widerstand leistende Gewebe.

Der Nekrose eigenthümlich blieben dann die allerdings seltenen Ausnahmefälle, in welchen durch Embolien kleiner Arterien, z. B. der A. auditiva int., plötzliche und vollkommene Unterbrechung der Blutzufuhr stattfindet.

Von Interesse ist ferner, dass bei vorgeschrittener Tuberkulose zuweilen rasche und vollständige Sequestrirungen innerhalb des Schläfenbeins, namentlich im Warzenfortsatze vorkommen, ohne dass irgendwelche Schmerzempfindungen dabei stattfinden [Moos[16]), Schwartze[73])]. Dies Verhalten stimmt mit der bekannten raschen und schmerzlosen Schmelzung des Trommelfellgewebes bei eitrigen Mittelohrentzündungen tuberkulöser Individuen überein.

Leiten wir aber die Erkrankung des Knochens in der Mehrzahl der Fälle von der Mitwirkung lebender Infectionsträger ab, so erklären sich auch die sogen. Prädilectionsstellen der Caries, und das Weiterfortschreiten des krankhaften Processes ohne Schwierigkeit, da die organisirten Krankheitsträger sich leichter innerhalb des Gefüges pneumatischer Zellen und in der spongiösen Substanz vermehren und weiterverbreiten werden, als in den compacten Knochenmassen. Der Warzenfortsatz, die hintere obere Gehörgangswand, das Tegmen tympani, sind daher Lieblingssitz cariöser Processe, während Labyrinththeile zuweilen erst nach jahrelanger Dauer des Leidens in kleineren oder grösseren Partien nekrotisch ausgestossen werden, nachdem die sie umgebenden pneumatischen und spongiösen Knochenmassen cariös geschmolzen, die ernährenden Gefässe obliterirt sind. Doch auch die compacte Knochensubstanz der Labyrinthkapsel kann direct gefährdet werden, wenn bei stürmisch nekrotisirenden Processen die Membran des runden Fensters zerstört wird, wenn die mucös-periostale Bekleidung des Knochens verloren geht, die Ernährung der oberflächlichen Knochenschichten unterbrochen ist, und die Infectionsträger entweder direct in das Labyrinth

oder in die Havers'schen Kanäle eindringen können; auch ist zu berücksichtigen, dass in der compacten Substanz der Labyrinthkapsel, namentlich in der Schnecke, selbst noch bei Erwachsenen vereinzelte weniger widerstandsfähige Stellen erhalten bleiben, welche nur aus verkalktem Knorpel bestehen [20]). Wir finden daher auch an der Labyrinthwand der Trommelhöhle nicht selten kleinere oder grössere cariöse Defecte, welche sich, je nach ihrem Sitze, auch in die Schneckenkapsel hinein fortzusetzen vermögen.

Sehr häufig werden auch die Gehörknöchelchen, und unter diesen namentlich der Hammer und Ambos, von Caries befallen. Der Hammergriff ist in vielen Fällen eitriger perforativer Mittelohrentzündung durch Substanzverlust verkürzt; cariöse Erkrankung des Hammerkopfes hängt oft mit den hartnäckigen Eiterungen im Kuppelraume der Trommelhöhle, mit Perforationen im Bereiche der Membrana flaccida und Granulationsbildung daselbst zusammen. Am seltensten wird die Steigbügelplatte von Caries ergriffen. Schwartze [74]) beobachtete theilweise Zerstörung der Platte bei einem an Miliartuberculose gestorbenen Kinde, und erwähnt, ausser zweien anderen eigenen Fällen, einen von Boeck mitgetheilten, gleichfalls durch Tuberculose bedingten Fall, in welchem der ganze Stapes eliminirt wurde.

Die Erklärung für die Seltenheit der cariösen Erkrankung der Steigbügelplatte ist wohl darin zu suchen, dass die Innenseite derselben von dem Endosteum des Vorhofes bekleidet wird, welches nicht direct gefährdet ist, und somit die Ernährung des Knochens unterhalten kann, während die Nutrition der beiden ersten Knöchelchen von den sie umgebenden Weichtheilen abhängt, welche selbst häufig nekrotisiren. Auch hierbei spielen der Scharlach und die Diphtherie in ätiologischer Beziehung eine wesentliche Rolle. Wolf [62]) fand bei seinen in Folge von Scharlach entstandenen Krankheitsfällen in 4,3 pCt. Verlust der Knöchelchen notirt. Nach demselben Autor geht der Amboss gewöhnlich zuerst verloren.

Cariöse Erkrankungen des Warzenfortsatzes sind oft die Ursache periostitischer Entzündungen und Abscessbildungen unter der bedeckenden Haut. In manchen dieser Fälle hat bereits ein Durchbruch der äusseren Knochenwand stattgefunden, und man trifft nach Spaltung der Abscesse auf fistulöse Oeffnungen und Gänge, welche in das Innere des Knochens führen. In anderen Fällen, besonders im kindlichen Alter, erfolgt eine Fortleitung der Entzündung durch die Fissura mast. squamosa nach Aussen. Findet der Durchbruch an der Spitze des Warzenfortsatzes oder an der inneren Wand desselben statt, so ist Gelegenheit zu tief reichenden Senkungsabscessen am Halse gegeben [Bezold [29]), Orne Green [60])]. Die Caries des Warzenfortsatzes setzt sich nicht selten auch auf das Hinterhauptsbein sowie auf das Scheitelbein fort.

Von schwerster Bedeutung werden aber cariöse Defecte im Schläfenbeine, wenn von ihnen aus Krankheitskeime innerhalb natürlicher Kanäle, dem Verlaufe von Nerven, Blutgefässen oder Bindegewebszügen folgend, oder durch krankhaft entstandene Lücken des Knochens in die Schädelhöhle eindringen. Die Zahl derartiger Fälle ist in der otiatri-

schen Literatur derartig angewachsen, dass ein Eingehen auf die Casuistik, und eine vollständige literarische Wiedergabe derselben zu weit führen würde. Wir beschränken uns daher auf die Skizzirung der hauptsächlichen, bei diesen Fällen in Betracht kommenden Eventualitäten.

Da das dünne spongiöse Paukenhöhlendach häufig von cariöser Erkrankung befallen wird, so findet hier nicht selten ein Fortschreiten der Entzündung statt; die Infectionsträger gerathen unter die harte Hirnhaut, es bilden sich extradurale Abscesse [Hoffmann[70]]. In anderen Fällen wird auch die Dura mater durchbrochen, es entsteht eitrige Meningitis der harten und weichen Häute. Dringen die Krankheitskeime in der Umgebung von Gefässen, oder auf dem Wege von Bindegewebszügen in die Gehirnsubstanz ein, so erzeugen sie hier Abscesse, welche meistentheils ihren Sitz im Schläfenlappen der erkrankten Seite haben, höchst selten auf der entgegengesetzten Seite gefunden werden*). In den seltensten Fällen dürfte ein aus anderen Ursachen entstandener Hirnabscess in die Paukenhöhle durchbrechen, und das Felsenbein secundär in Mitleidenschaft ziehen.

Findet ein Durchbruch in Folge Fortschreitens der cariösen Erkrankung an der hinteren Wand des Felsenbeins statt, so sind die Weichgebilde der hinteren Schädelgrube gefährdet, und es kommt, abgesehen von meningitischen Processen leicht zur Bildung von Kleinhirnabscessen.

Ferner werden die venösen Blutleiter, nachdem cariöse Lückenbildung und Durchbruch in die Fossa sigmoidea (seltener in den Sulc. petrosus sup.) stattgefunden hat, in vielen Fällen mitergriffen, wodurch Blutungen [Köppe[67]], vor Allem aber Phlebitis, Thrombose und Pyämie bedingt werden können. Eine weitere Gefahr pyämischer Infection beruht schliesslich auch darauf, dass die kleineren Knochenvenen des Felsenbeins Infectionsträger aufnehmen und Thromben bilden, deren Bruchstücke, wenngleich selten, in den allgemeinen Blutstrom gelangen (Osteophlebitis).

Verhältnissmässig selten kommt es bei der Caries des Felsenbeins zu einer Arrosion und Blutung aus den grösseren Gefässen, namentlich aus der A. carotis int., obwohl angeborene oder erworbene Lückenbildung im knöchernen Carotiskanale nicht ungewöhnlich ist. Die in der Literatur verzeichneten Fälle von Arrosion der A. carotis int. sind in einer ausführlichen Arbeit von Hessler[32]) zusammengestellt. Der genannte Autor beschrieb 12 Fälle tödtlicher Blutung aus fremder, und einen Fall aus eigener Praxis, in welchen durch die Section Arrosion der Arterie nachgewiesen worden war; es wäre nur hinzuzufügen, dass seitdem noch ein von Moos und mir[21]) beschriebener Fall, ein zweiter von Sutphen[45]) und ein dritter von Politzer[61]) hinzugekommen ist. In ätiologischer Beziehung scheinen dabei in erster Linie tuberkulöse dann syphilitische Erkrankungen des Knochens und der Gefässwände in Betracht zu kommen, wenngleich das erste Auf-

*) Nach Körner's[65]) Ansicht ist es überhaupt zweifelhaft, ob die in der Literatur verzeichneten Fälle dieser Art auf wirklich otitische Hirnabscesse zu beziehen seien. Wahrscheinlich habe es sich nur um metastatische Abscesse pyämischen Ursprungs gehandelt.

treten der vorangehenden, meist viele Jahre bestehenden Ohreiterung traumatischen oder sonstigen Ursprunges gewesen sein mag. Habermann[68]) fand in einem Falle von letal verlaufener tuberkulöser Allgemeinerkrankung Miliartuberkel in der Adventitia der A. carotis int. sowie im häutigen Sinus transversus.

Die Seltenheit des Vorkommens von Rupturen grösserer Gefässe leitet uns zu der Betrachtung schützender Vorgänge, welche in der Form reactiver Entzündung dem Fortschreiten des Krankheitsprocesses Schranken setzen. Von der bindegewebigen Bekleidung der pneumatischen und diploetischen Räume des Schläfenbeins aus entsteht im Verlaufe chronischer Eiterungen Neubildung von Bindesubstanz, welche, die Hohlräume ausfällend, unter günstigen Bedingungen verknöchern kann, wodurch Verdichtung und Verhärtung des Knochengewebes erzeugt wird, während durch chronische Reizung des Periostes neue Auflagerung von Knochensubstanz, somit Hyperostose erfolgt. An anderen Stellen, wo inficirende Mikroorganismen sich einnisteten, oder zeitweilig durch neue Einwanderungen ersetzt werden, dauert freilich der cariös-nekrotische Process in vielen Fällen fort, und bedingt neue Zerstörungen. Die reactive Entzündung ist hier nicht im Stande, ein gesundes, den Krankheitsheerd abschliessendes Narbengewebe zu bilden, es kommt nur zur Wucherung schlaffer Granulationen, welche der Heilung hinderlich sind.

Trotzdem ist es einleuchtend, dass dünne, in der Nachbarschaft des cariösen Heerdes gelegene, und hinsichtlich einer Perforation Gefahr bietende Knochenpartien durch derartige sklerosirende Processe, wie eben erwähnt, widerstandsfähiger gemacht werden können. In ähnlicher Weise führt die reactive Entzündung zu Verdickungen der Dura mater an Stellen, welche vom Durchbruche bedroht sind, bewirkt sie eine Verstärkung der Gefässwandungen, und verhindert somit eine Arrosion derselben, erzeugt sie Verdickungen des Neurilemms der Nerven, und dadurch zugleich einen Schutz gegen Schädigungen der Nervenfasern selbst. Kommt der cariöse Process zur Heilung, so bleiben oft die Residuen periostaler Knochenneubildung, Hyperostosen und Sklerosirungen zurück.

Hieran schliesst sich eine eigenthümliche, von Hartmann[26]) beschriebene Form condensirender Ostititis des Warzenfortsatzes, welche in seltenen Fällen nach Ablauf der ursprünglichen Trommelhöhlenentzündung fortdauert, und unter lebhaften und andauernden Schmerzen in der Warzenfortsatzgegend zur Sklerosirung des Knochens führt. Operative Eingriffe, Anbohrung des sklerosirten Knochens bewirkten Beseitigung der Schmerzen. Derartige Fälle sind ausserdem von Knapp[69]) und Buck[28]) mitgetheilt worden. Es ist bemerkenswerth, dass Sklerosirungen des Processus mastoideus auch nach einfachen, nicht perforativen Mittelohrentzündungen beobachtet worden sind*).

*) In einer neuesten Mittheilung (Prager med. Wochenschr. 1889, No. 36) bezüglich acuter Mittelohreiterungen, welche mit Warzenfortsatzabscessen complicirt,

Von besonderem Interesse sind diejenigen Fälle, in welchen Labyrinttheile oder das ganze Labyrinth mit innerem Gehörgange, ja sogar der ganze Felsenbeintheil unter Erhaltenbleiben des Lebens ausgestossen wurden. Fälle umfangreicher Sequestrirungen sind von Toynbee[1]), Jacoby[14]), Gottstein[59]), Shaw[3]), Pollack[35]), Bezold[30]), Roosa-Emerson[52]), Barr[52]) und Anderen mitgetheilt worden*).

In einer grösseren Zahl von Fällen handelte es sich um Ausstossung der Schnecke, allein, oder in Verbindung mit anderen Theilen des Labyrinthes. Bezold[30]) hat die bisher bekannt gemachten Fälle von Labyrinthnekrose in sorgfältigster Weise zusammengestellt, und wissenschaftlich verwerthet. Derselbe konnte im Jahre 1886 bereits 41 Fälle anführen, denen 5 eigene hinzugefügt wurden. Später sind noch zwei Fälle von Hartmann[27]), zwei von Thies[78]), je einer von Kaufmann[77]), J. Gruber[76]), Stepanow[75]) und Wagenhäuser[36]) hinzugekommen. Mit Ausnahme dreier Fälle, deren einer von Christinnek[53]), ein anderer von Kretschmann[54]), der dritte von Trautmann[55]) mitgetheilt wurde, ging der Elimination nekrotischer Labyrinththeile meist jahrelange Ohreiterung voraus. In den eben erwähnten Fällen von Christinneck und Trautmann begann die Erkrankung mit meningitischen Symptomen, erst später trat Otorrhoe auf, und die Ausstossung erfolgte in verhältnissmässig kurzer Zeit. Im Falle Kretschmann's begann das Leiden mit plötzlicher Ertaubung. Es handelte sich also um eine acute, primär im Labyrinthe entstandene Nekrose, welche vielleicht durch Eindringen von Infectionsträgern durch den inneren Gehörgang, oder durch Embolien ernährender Gefässe bedingt worden war.

Was die Aetiologie der Mehrzahl dieser Fälle betrifft, so spielen wiederum die acuten Exantheme, vor Allem der Scharlach eine Hauptrolle; ferner werden Traumen und Erkältungen als Ursachen erwähnt. In Anbetracht der langen Dauer der voraufgehenden Eiterung wird auch hier die Möglichkeit secundärer oder gemischter Infectionen zu berücksichtigen sein.

Von grossem Interesse ist das Verhalten des N. facialis in Fällen von Ausstossung der Schnecke. Obwohl Lähmungen desselben, namentlich nach Sequestrirungen grösserer Labyrinttheile zu der Regel gehören, hat Bezold in der genannten Arbeit auf die grosse Regenerationsfähigkeit dieses Nerven aufmerksam gemacht. Eine Lähmung desselben war sogar in einem Falle nicht mehr nachzuweisen, in welchem der knöcherne Canalis Fallopiae in seiner ganzen Länge aus-

---

und durch den Pneumodiplococcus Fränkel-Weichselbaum verursacht worden waren, macht Zaufal darauf aufmerksam, dass der Diplococcus nach dem Verschwinden der Paukenhöhlenciterung, im Warzenfortsatze längere Zeit latent verweilen, und entwicklungsfähig bleiben könne. Erst später (einmal nach 7 Wochen) trat die Abscessbildung daselbst auf. Dieser Fingerzeig dürfte vielleicht auch für die Erklärung mancher Fälle condensirender Ostitis des Processus mastoideus zu verwerthen sein.

*) Frühere Literatur s. bei Schwartze, Lehrbuch der chirurg. Krankh. d. O. p. XXXV und XXXVI.

gestossen worden war, und ohne Zweifel Defecte im Verlaufe der Nervenfasern bestanden haben mussten.

Das männliche Geschlecht wird häufiger von Labyrinthnekrose befallen als das weibliche. In Betreff des Alters weist das erste Jahrzehnt die meisten Fälle auf.

1) Toynbee, Ueber Nekrose der Schnecke und des Vorhofs, Arch. f. O. Bd. 1, p. 112. — 2) Agnew, Nekrose des Labyrinths, Med. Times Vol VI, No. 16. — 3) Shaw, Transact. of the Pathol. Soc. of London, Vol. 7 (nach Toynbee). — 4) E. Böters, Ueber Nekrose des Gehörlabyrinths Diss. inaug., Halle 1875. Ref. Arch. f. O. Bd. 10, p. 256. — 5) Buck, Die Krankheiten des Warzenfortsatzes, Arch. f. Aug(u. O. Bd. 3, Abth. 2, p. 1. — 6) Pye, An account of a specimen consisting of the whole labyrinth etc., Brit. med. Journ. 1885, June 13. — 7) Schwartze, Beitr. zur Pathologie und patholog. Anatomie des Ohres, Arch. f. O. Bd. 2 p 279 und Bd. 4, p 235. — 8) Derselbe, Zur chirurgischen Eröffnung des Warzenfortsatzes, Fall 33, ibid. Bd. 12, p. 155. — 9) Parreidt, Nekrotische Ausstossung der Schnecke (nach Schwartze), ibid. Bd, 9, p. 238. — 10) Boeck, ibid. p. 239. — 11) Cassels. ibid. p. 240. — 12) Dennert, Nekrose der Schnecke, ibid. Bd 10, p. 231. — 13) Lucae, Ueber Ausstossung der nekrot Schnecke etc., ibid. Bd. 10, p. 236. — 14) Jacoby, Casuist. Beitr., Fall 20, ibid. Bd. 29, p 11. — 15) Moos, Zwei tödtlich verlaufene Fälle von Ohrenleiden, Virchow's Archiv Bd. 36, p 501. — 16) Derselbe, Chronisch-eitrige Entzündung der Trommelhöhle. Caries etc., Arch f Aug. u. O. Bd. 3 Abth 1, p 84 u. 91. — 17) Derselbe, 4 Fälle von schwerer Erkrankung des Warzenfortsatzes, Zeitschr. f. O. Bd. 8, p. 136. — 18) Derselbe, Nekrotische Ausstossung eines knöchernen Halbzirkelcanales etc., ibid. Bd. 11, p. 235. — 19) Derselbe, Ueber lacunäre Caries des Hammergriffs, Comptes rend. d. 3. internat otiatr. Congr. zu Basel, p. 128. — 20) Moos und Steinbrügge, Ueber d histologischen Veränderungen b Caries d. Felsenbeins etc, Zeitschr f. O Bd 11, p. 87. — 21) Dieselben, Ein Fall von Caries d Felsenbeins mit Facialislähmung u tödtlicher Carotisblut, ibid. Bd. 13, p. 145. — 22) Kirchner, Ueber Caries des Schläfenbeins, Sitzungsbericht der phys.-med. Gesellsch. zu Würzburg, 1885, No. 6. — 23) Gruber, Fall von Ausstossung des die oberen zwei Windungen enthalt. nekrot. Schneckengehäuses, Mon. f. O. 1885, No. 8. — 24) Ders., Ausstossung beider Schnecken, Lehrbuch, 2. Aufl. p. 498. — 25) Hartmann, Ueb. Sequesterbildung im Warzentheile des Kindes, Arch. f. Aug. u. O. Bd. 7, p. 485. — 26) Derselbe, Ueber Sklerose des Warzenfortsatzes, Zeitschr. f. O. Bd 8, p 18. — 27) Derselbe, Nekrose der Schnecke, ibid. Bd. 17, p 109 — 28) Buck, Sklerosirende Ostitis des Proc. mastoid., Med. Record 1883, März 10. Ref Zeitschr f. O. Bd. 13, p 82. — 28a) Bezold, Erkrankungen des Warzentheils, Arch. f. O. Bd. 13, p 26. — 29) Derselbe, Ein neuer Weg für Ausbreitung eitr. Entzündung aus den Räumen d. Mittelohres auf die Nachbarschaft etc, Deutsche med Wochenschr. 1881, No. 28. — 30) Derselbe, Labyrinthnekrose und Paralyse des N. facialis, Zeitschr. f. O. Bd. 16, p 119 (enthält ausführliche Literaturangaben über Schneckennekrose). — 31) Michael, Otitis med. purul mit Nekrose der inneren Paukenhöhlenwand u. des Warzenfortsatzes, ibid. Bd 8, p. 300. — 32) Hessler, Ueber Arrosion d. A. carotis int in Folge von Felsenbeincaries, Arch. f. O. Bd. 18, p. 1. — 33) Kipp, 4 Fälle von intracraniellen Krankheiten in Folge von chronisch-eitriger Mittelohr-Entzündung, Zeitschr. f. O. Bd. 8 p. 275. — 34) Keller, Ein weiterer Beitrag z. Schläfenbeinnekrose, Berl klin, Wochenschr. 1880. No 44 — 35) S. Pollak (St. Louis), Nekrose und Ausstossung fast des ganzen knöchernen Gehörapparates, Ztschr. f. O. Bd 11, p 100. — 36) Oliver Moore, Acute Exacerbation etc, Ausgang in Nekrose d Schläfen-, Hinterhaupt- und Parietalbeines etc., ibid. Bd. 11, p. 254. — 37) Shell, Three cases of mastoid disease etc, Americ. Journ. of otol Vol. 3, p. 201 — 38) Sutphen, Zwei Fälle von Caries d Schläfenbeins etc, Zeitschr. f. O. Bd 13, p. 295. — 39) Hedinger, Beitr. z. Pathologie und patholog Anatomie des Ohres, Zeitschr. f. O Bd 14, p. 47, — 40) Knapp, Drei schwere Fälle von Erkrank. d. Warzenforts., ibid. Bd. 13. p. 38. — 41) Tilden Brown, Ein Fall von Abscedirung des Warzenfortsatzes, ibid. p. 51. — 42) C Williams, Fall von primärer Periostitis des Warzenfortsatzes, ibid p 291. — 43) Knapp, Prim. acute

Periostitis beider Proc. mast., Bericht d. 1. Congr d. internat. otol. Gesellschaft, Sept. 1876 Ref Arch f. O. Bd. 12, p 311. — 44) Hotz, Ein Abscess der Postauriculargegend ohne Erkrank d Mittelohres, Zeitschr f. O. Bd. 9, p 364 — 45) Sutphen, Ruptur der Carotis int. in Folge von Nekrose d. Schläfenb., ibid. Bd. 17, p. 286. — 46) Kirchner, Ueber Ohrenkrankheiten bei Diabetes mellit, Mon. f. O. 1884, No. 12. — 47) Derselbe, Ueber Knochenfisteln am Warzenfortsatz, Virchow's Arch. Bd 91. — 48) A. Wolf, Ueber Caries und Nekrose der Schnecke und des Labyrinths, Diss inaug., Würzburg 1887. — 49) Jacoby, Zur Casuistik d primär. und secund. Periostitis und Ostitis d. Proc. mast., Arch f. O Bd. 15, p. 286. — 50) Wanscher, Einige Fälle von Resection des Warzenfortsatzes etc., Hosp. Tid. 1884, No 4 u. 5. Ref Arch f. O Bd. 21, p. 180. — 51) Barr, A case of separation by necrosis of the oss. labyrinth etc., Lancet 1887, I, p 212. — 52) J. Roosa u. Emerson, Fall von Panotitis, gefolgt von Nekrose und Ausstossung des ganzen Felsentheiles etc., Zeitschr f. O Bd 15, p. 260. — 53) Christinneck, Nekrose der Schnecke, Bericht etc, Arch. f. O. Bd 18, p. 293. — 54) Kretschmann, Zwei Fälle von Nekrose der Schnecke, Bericht etc., ibid. Bd. 23, p. 230. — 55) Trautmann. Nekrose d. Schnecke. Bericht über d. Berliner Naturf.-Versamml. ibid. Bd. 24, p. 88. — 56) Wagenhäuser, Nekrot Ausstoss. eines Theiles d. r. Schnecke, Bericht etc, ibid Bd. 27, p. 168. — 57) Orne Green, A case of abscess of the cerebellum from ear disease, Bost. med. and surg. Journ. 1888, May 31. Ref Centralbl. f. d. med Wissensch. 1888, No. 40 — 58) Todd, Nekrose des r. Labyrinths etc., Transact of the americ otol. soc. 17. annual meet, Vol. 3, p. 3. Ref. Arch f. O. Bd. 22, p. 271. — 59) Gottstein, Nekrot. Ausstossung fast des ganzen Schläfenbeins mit günst. Ausg, Arch f. O. Bd. 16, p. 51 — 60) Orne Green, Some of the less common forms of mast. disease, Boston med. and surg. Journ. 1886, No 15. — 61) Politzer (Arrosion d. Carot. int.), Bericht über die 8. Vers südd. u Schweizer Ohrenärzte, Arch. f. O. Bd. 25, p. 99 — 62) O. Wolf, Mittheil über d. nekrot. Exfoliation d. Gehörknöchelchen, Zeitschr. f. O. Bd. 10, p. 286 — 63) O. Bujwid, Centralbl. f. Bakteriol. 1888, Bd. 4, No. 19. — 64) Körner, Zur Kenntniss der bei Felsenbeincaries auftretenden intrakraniellen Erkrankung etc. (Bevorzugung der rechten Seite wegen tieferen Eindringens der r. Fossa sigmoid. in die Felsenbeinbasis), Arch. f O Bd. 27 p. 126. — 65) Derselbe, Statistische Beitr. z. Kenntniss d. otit. Hirnabscesses, ibid Bd. 29, p. 15. — 66) Derselbe. Ein Fall von diabetischer primärer Ostitis d Warzenforts etc., ibid. p. 61 — 67) Köppe, Blutungen aus d Sin. transvers. etc, ibid. Bd 2. p. 181 — 68) Habermann, Neue Beiträge z pathol. Anatomie, Zeitschr. f. Heilk. Bd. 9, p 131 — 69) Knapp, Aufmeisseln d. Warzenforts. etc, Zeitschr. f O. Bd 11, p 221 — 70) Hoffmann, Zur Pathologie und Therapie d. Pachymeningitis ext. purulenta, Deutsche Zeitschr f. Chir. Bd. 28, p. 458. — 71) J. Gruber, Exfoliation fast d. ganzen Warzentheils etc., Mon f. O. 1879, No. 10. — 72) Kuhn, Ueber Erkrank. d. Ohres bei Diabetikern, Arch f. O. Bd. 29, p. 29. — 73) Schwartze (Schmerzlose Sequestrirungen bei Tuberkulösen), Lehrbuch der chir. Krankh p. 392 u 393. — 74) Derselbe (Caries der Gehörknöchelchen), Pathol Anat. d O. p. 88 — 75) Stepanow, Zur Frage über die Function der Cochlea, Mon. f. O. 1886, No 4 — 76) J. Gruber, Labyrinthnekrose (Fall Stikler), Lehrbuch, 2 Aufl, p. 501. — 77) Kaufmann, Ueber partielles Hörvermögen nach Labyrinthnekrose, Prag. med. Wochenschr. 1885, No. 49 (cit. nach Hartmann). — 78) Thies, Zwei Fälle von Nekrose der Schnecke, Arch f. O. Bd. 30, p. 185.

Die Erkrankungen des Labyrinths.

Für die pathologisch-anatomische Untersuchung des Ohrlabyrinths kann man sich zweierlei Methoden bedienen. Nach der einen eröffnet man die labyrinthären Hohlräume durch Aufmeisseln, prüft die in denselben enthaltene Flüssigkeit, und entfernt die Weichgebilde in grösserem oder kleinerem Umfange, um dieselben entweder in frischem Zustande, oder nach vorheriger Härtung und Färbung einer mikroskopischen Untersuchung zu unterziehen. Nach der anderen Methode

erweicht man den Knochen durch Entziehung seiner Kalksalze, während man theils vorher, theils im Verlaufe der Entkalkung die zarten Labyrinthgebilde durch geeignete Mittel zu härten sucht. Die peri- und endolymphatischen Hohlräume werden nach geschehener Decalcination mit einer schützenden Masse ausgefüllt, das gesammte Labyrinth endlich in feine, für die mikroskopische Untersuchung geeignete Schnitte zerlegt.

Beide Methoden haben ihre Vorzüge sowie ihre Nachtheile. Die erstere gewährt den Vortheil, die labyrinthären Flüssigkeiten direct prüfen, die Weichtheile untersuchen zu können, bevor sie längere Zeit der Einwirkung decalcinirender Säuren ausgesetzt gewesen sind, ein Vorzug, welcher namentlich in Bezug auf Farbenreactionen zum Zwecke des Nachweises degenerativer Processe, oder in den Geweben enthaltener Mikroorganismen nicht gering angeschlagen werden darf. In hohem Grade nachtheilig erscheint dagegen der Umstand, dass durch die Zerstörung des Knochens beim Aufmeisseln, und bei der Herausnahme der Weichgebilde, Verletzungen und Zusammenhangstrennungen unvermeidlich sind, wodurch auch der Zusammenhang pathologischer Veränderungen, das Entstehen oder Fortschreiten derselben sich dem Ueberblicke entzieht.

Gerade in dieser Hinsicht leistet die Zerlegungsmethode Vorzügliches, da man mittelst der Durchschnitte zahlreiche Bilder der knöchernen und weichen Theile in ihrem natürlichen Zusammenhange erhält, einschliesslich der feineren, Nerven und Gefässe führenden Kanäle, deren Untersuchung mittelst Aufmeisselung zu den schwierigsten und zeitraubendsten Aufgaben gehören würde. Sie gewährt uns die Möglichkeit, den Ductus cochlearis mit seinen wichtigen Gebilden in verschiedenen Schnittrichtungen zu untersuchen, während wir nach dem ersten Verfahren nur Flächen- oder Zerzupfungspräparate erhalten können.

Die Nachtheile der Zerlegungsmethode sind bereits angedeutet. Die zarteren Gebilde der Nervenendorgane erfahren durch die Einwirkung der verschiedenen Massregeln, welche bis zur Anfertigung mikroskopischer Schnitte erforderlich sind, gewisse Veränderungen, ungünstigen Falls sogar Zerstörungen, so dass eine Summe von Uebung und Erfahrung dazu gehört, um artificielle Veränderungen von pathologischen zu unterscheiden. Die Schwierigkeit einer richtigen Beurtheilung steigt natürlich dann, wenn die betreffenden Felsenbeine erst nach längerer Frist der Leiche entnommen werden konnten, oder wenn die Knochensubstanz besonders hart und schwer zu entkalken war. In dieser Beziehung bietet das menschliche Felsenbein bei Weitem grössere Schwierigkeiten, als dasjenige kleinerer Säugethiere. Moos und ich[9]) haben auf die ausserordentlich harten Knochenkerne aufmerksam gemacht, welche sich im Grunde des inneren Gehörganges, in der Basis des Modiolus und an der hinteren Vorhofswand in der Mehrzahl der untersuchten Felsenbeine vorfinden, und oft eine stärkere Concentrirung der Salpetersäuremischung, als für das übrige Knochengewebe nothwendig wäre, zu ihrer Erweichung bedingen. Ferner ist zu berücksichtigen,

dass die Behandlung der Labyrinthe mit Mineralsäuren auch für die Beurtheilung etwaiger Kalkablagerungen in den Fenstermembranen oder an anderen Stellen nachtheilig werden kann. Wird endlich das Celloidin, wie vielfach mit grossem Vortheil geschieht, zur Ausfüllung des Labyrinths benutzt, so muss die Behandlung der Präparate mit Aether und Alkohol, und die Einwirkung dieser Flüssigkeiten auf Gestaltung und Fettgehalt der feineren Gebilde in Rechnung gebracht werden.

Trotzdem sind die Vorzüge der Zerlegungsmethode bei Weitem überwiegend. Bei vorsichtiger Behandlung der Präparate erhält man oft sehr befriedigende Resultate, und unter consequenter Anwendung einer bestimmten Entkalkungsmethode lernt man auch künstliche Schädigungen und pathologische Veränderungen auseinander zu halten. Freilich muss der Anfänger stets darauf hingewiesen werden, was und wieviel überhaupt zur Zeit von derartigen mikroskopischen Labyrinth-Untersuchungen erwartet und verlangt werden darf. Functionelle Erkrankungen des nervösen Hörapparates sind mittelst der jetzigen Methoden im Labyrinthe ebensowenig wie in den nervösen Centralorganen oder in peripheren Nervenbahnen nachzuweisen. Dasselbe gilt für das Vorhandensein von Spannungsanomalien im Bereiche der Lamina spiralis membranacea oder des Ligamentum spirale, für subtile Veränderungen des Corti'schen Organs, Aenderungen in Betreff der Consistenz und Lage der in ihrer Function noch so räthselhaften Corti'schen Membran, für die physikalische und chemische Beschaffenheit der labyrinthären Flüssigkeiten, vor Allem der Endolymphe, sowie der Cupula-Formationen.

Ohne Zweifel werden in Zukunft bessere Hülfsmittel auch für die Erforschung des Labyrinths zu Gebote stehen; vor der Hand müssen wir uns mit dem Nachweise gröberer pathologischer Veränderungen begnügen, und mit dieser Einschränkung sind, wie ich glaube, Fortschritte hinsichtlich der Labyrinthuntersuchungen nicht zu verkennen.

Die Decalcinirungsmethode, welche den in der Folge mitzutheilenden Befunden zu Grunde liegt, stammt von Waldeyer-Gottstein her, ist zuerst von Moos bei pathologisch-anatomischen Untersuchungen des menschlichen Labyrinthes praktisch erprobt, und im 9. Bande der Zeitschrift für Ohrenheilkunde (p. 104) bereits mitgetheilt. Ich gebe dieselbe im Zusammenhange mit dem Einbettungsverfahren, nachträglicher Erweichung, und einigen die Behandlung betreffenden Cautelen übersichtlich wieder.

Die zu untersuchenden Felsenbeine werden, nachdem sie der Leiche entnommen sind, in Müller'scher Lösung aufbewahrt. Einlegen in Alkohol wirkt nachtheilig. Man kann die Vorbereitung des Knochens mit einem Sägenschnitte beginnen, welcher nicht unter 12 mm weit nach hinten und aussen vom oberen Halbzirkelgange, und parallel mit diesem, senkrecht zur Felsenbeinachse geführt wird; derselbe trifft das Antrum mastoideum, den Warzenfortsatz und knöchernen Gehörgang. Nachdem darauf das Tegmen tympani weggemeisselt worden ist, Warzenfortsatz, Paukenhöhle und Tube untersucht sind, wird das Präparat durch weitere Sägenschnitte verkleinert, deren einer die Spitze des Felsenbeins entfernt, indem die Säge an der vorderen Grenze des Eingangs zum inneren Gehörgange, senkrecht zur Längsachse des Felsenbeins aufgesetzt wird. Ein zweiter Schnitt, senkrecht gegen den vorigen geführt,

entfernt den überflüssigen, meist sehr compacten Knochen der unteren Felsenbeinfläche bis zum Boden der Paukenhöhle.

Nachdem ferner die Sehne des M. tensor tympani und die Amboss-Steigbügel-Verbindung mittelst einer kleinen Scheere durchtrennt wurde, sägt man mit feiner Laubsäge in der Richtung einer Linie, welche durch das Ostium tympanicum tubae und die Amboss-Steigbügelverbindung gezogen wird, mit sorgfältiger Schonung der Labyrinthwand sowohl wie des Trommelfells durch, und erhält nach diesem Verfahren einerseits das Trommelfell, nebst Hammer und Amboss, andererseits den das Labyrinth enthaltenden, genügend verkleinerten Felsenbeinabschnitt, nebst Steigbügel. Der Laubsägenschnitt wird durch ergiebige Wegnahme des unteren Felsenbeintheils beträchtlich erleichtert.

Es empfiehlt sich, den Knochen während des Sägens durch Befeuchten mit Wasser vor Austrocknung zu schützen. Man hüte sich ferner, die labyrinthären Hohlräume mittelst der Sägeschnitte zu eröffnen. Die Sägespähne werden in der labyrinthären Flüssigkeit fortgeschwemmt, und geben bei der späteren mikroskopischen Untersuchung zu irrthümlichen Befunden Veranlassung. Dies gilt namentlich für die Verkürzung der hinteren Partie des Felsenbeins, durch welche der horizontale sowie der hintere Bogengang leicht verletzt werden können. Grosse Vorsicht ist auch bei jeder absichtlichen Eröffnung labyrinthärer Kanäle, welche oft zum Zwecke des besseren Eindringens von Färbemitteln oder Einbettungsmassen vorgenommen wird, zu empfehlen, geschehe die Eröffnung mittelst Meissel oder Feile. Das Präparat wird nicht nur an Ort und Stelle verletzt, sondern durch Fortschwemmen von Knochenpartikelchen auf weitere Entfernung hin geschädigt.

Die in der angegebenen Weise verkleinerten Felsenbeine werden auf die Dauer von 48 Stunden in eine 1- bis 2procentige Lösung von Ueberosmiumsäure gelegt, dann in $^1/_6$pCt. starke Chromsäurelösung, welche nach 2 Tagen mit einer $^1/_4$proc. vertauscht wird. Nach 2tägigem Verweilen in letzterer Lösung legt man die Knochen in eine $^1/_2$proc. Chromsäurelösung, welcher auf je 100 ccm 2 ccm der officinellen Salpetersäure zugesetzt werden. In dieser Mischung, welche alle 3 bis 4 Tage erneut werden muss, bleiben die Felsenbeine, bis sie schnittfähig geworden sind. Es empfiehlt sich, reichliche Mengen von Entkalkungsflüssigkeit zur Zeit zu verwenden, und die Präparate vor der Einwirkung des Sonnenlichtes zu schützen. Den Grad der Erweichung prüft man mit einer Präparirnadel, insbesondere in der Gegend des inneren Gehörganges, wo der Knochen am längsten der Decalcination widersteht.

Den Zeitpunkt zu bestimmen, wann der Knochen schnittfähig geworden sei, erfordert einige Uebung. Durchschnittlich kann man 8 Wochen rechnen, bis das Felsenbein erweicht ist. Ist die Entkalkung nahezu vollendet, so nimmt die gelbe Decalcinirungsflüssigkeit, in welcher der Knochen sich befindet, in der Regel eine mehr bräunliche, dunklere Färbung an. In vielen Fällen empfiehlt es sich, sobald die Erweichung der hinteren Felsenbeinwand zu lange auf sich warten lässt, den Knochen auszuwaschen, mit Celloidin zu füllen, und dann mit stärkerer Salpetersäure-Lösung gänzlich zu erweichen.

Das Entfernen der Säuren aus den erweichten Präparaten geschieht in folgender Weise. Man wäscht dieselben oberflächlich in Wasser aus, und legt sie dann auf 3 Stunden in 95procentigen Alcohol. Darauf werden sie 6 Stunden lang in fliessendem Wasser ausgewaschen, und endlich abermals in 95procentigen Alcohol gethan, welcher sich am anderen Tage gewöhnlich noch von zurückgebliebener Chromsäure gefärbt zeigt, und deshalb gewechselt werden muss.

Die Füllung mit Celloidin geschieht folgendermassen. Nachdem man durch kurzes Einlegen in absoluten Alcohol den Knochen gänzlich wasserfrei gemacht hat, legt man ihn 24 Stunden lang in eine aus gleichen Volumtheilen bestehende Mischung von Schwefeläther und absolutem Alcohol, erneuert dieselbe nach Ablauf der genannten Zeit, und fügt jetzt kleine Würfel von Celloidin hinzu, so dass der Knochen während der ersten Tage in einer sehr dünnen Lösung des Celloidin sich befindet. Durch weiteres Hinzuthun von Celloidinwürfeln verstärkt man die Lösung allmählig, oder erreicht diesen Zweck auch dadurch, dass man durch Oeffnen des Glasverschlusses die Flüssigkeit langsam verdunsten lässt; doch ist bei letzterem Verfahren sorgfältige Ueberwachung erforderlich. Nach 8 Tagen entfernt man das Präparat vorsichtig aus der jetzt dickflüssigen Celloidinlösung und legt es schnell in 50procentigen Alcohol, in welchem das Celloidin bald erhärtet.

Wird die Concentration der Celloidinlösung langsam verstärkt, so dringt dieselbe auch ohne Eröffnung des Labyrinthes in dessen Hohlräume ein, doch kommen Misserfolge dabei vor. In neuerer Zeit eröffne ich daher den oberen Halbzirkelgang nachdem der Knochen erweicht ist, durch einen Rasirmesserschnitt. Da die Ausfüllung zuweilen durch Anwesenheit von Luftblasen innerhalb der labyrinthären Kanäle vereitelt wird, oder nur unvollständig gelingt, so vermeide man Schütteln der Lösungen; auch benutze man kein Celloidin, welches schon einmal zu dem beschriebenen Verfahren verwendet worden ist, sondern jedes Mal frisches.

Nach vollendeter Härtung des Celloidin prüft man durch Abtragung einiger Schnitte am vorderen Felsenbeinende die Weichheit des Knochens. Ist dieselbe noch nicht soweit gediehen, dass das Präparat für die Zerlegung durch das Mikrotom geeignet wäre, oder kommt man auf umschriebene steinharte Knochenkerne, welche schon durch ihre gelbe Farbe von der übrigen grün gefärbten Knochensubstanz deutlich abstechen, so entferne man durch vorsichtiges Abschaben die äussere, den Knochen umhüllende Celloidinlage, und verwende eine Mischung von 50procentigem Alcohol mit 10pCt. officineller Salpetersäure auf 2 bis 3 Tage zur nochmaligen Erweichung, worauf die Präparate durch Einlegen in säurefreien Alcohol von gleicher Stärke wieder ausgewaschen werden. Dies Verfahren kann man zur Noth wiederholen, wenn sich beim Zerlegen durch das Mikrotom in der Tiefe des Knochens abermals Ausläufer der Knochenkerne zeigen sollten. Das Celloidin, welches von Säuren nicht aufgelöst wird, schützt die Weichtheile vor dem Angriff der starken Säuremischung, doch ist zu bemerken, dass dieselben nach längerer Einwirkung der Säure blasser werden, und an Deutlichkeit einbüssen. Es ist daher auch in dieser Beziehung Sorgsamkeit geboten.

Was die Zerlegung betrifft, so empfiehlt es sich, immer in einer bestimmten Richtung zu schneiden. Verf. schneidet senkrecht gegen die Längsachse des Felsenbeins in der Richtung von vorn nach hinten, so dass zuerst die Schnecke, dann der Vorhof und die halbzirkelförmigen Kanäle getroffen werden. Das Präparat wird zwischen Korkscheiben in der Klammer des Mikrotoms befestigt, die Schnitte in 50procentigem Alcohol aufbewahrt, in Glycerin untersucht und conservirt, oder in Glycerinleim eingeschlossen. Wenn man von bakteriellen Untersuchungen absieht, so ist eine Färbung der Schnitte von keinem wesentlichen Vortheil, im Gegentheil üben Farbstoffe, welche auch das Celloidin mitfärben, eine störende Wirkung aus. Am besten eignet sich noch der Alaun-Carmin, in welchem die Schnitte einige Stunden verweilen können, ohne dass das Celloidin die Färbung annimmt. Die nicht unerheblichen Kosten der Osmiumsäure-Härtung können zur Noth vermieden werden, wenn man gleich mit der Chromsäure-Behandlung beginnt; letztere färbt die Nervenfasern intensiv grün. Schöner und deutlicher erscheinen jedoch namentlich die feineren Fasern und Zellen des nervösen Apparates nach vorhergegangener Behandlung mit Osmiumsäure.

Circulationsstörungen und Blutextravasate.

Ueber die Häufigkeit der Theilnahme des Labyrinthes an den Erkrankungen der Hörorgane sind die Meinungen noch immer getheilt. Nachdem man in früherer Zeit Erkrankungen des nervösen Apparates in zahlreichen Fällen als Ursache von Schwerhörigkeit vorausgesetzt hatte, kam eine Periode, in welcher zufolge gründlicherer pathologisch-anatomischer Untersuchungen den Erkrankungen des Mittelohres der Hauptantheil an den functionellen Störungen des Hörorganes zugeschrieben wurde. Diese Einschränkung war gewiss berechtigt, da das Mittelohr ohne Zweifel am häufigsten zuerst von entzündlichen Erkrankungen befallen wird, und diese Erkrankungen in zahlreichen Fällen, scheinbar wenigstens, auf das Mittelohr beschränkt bleiben, während primäre Labyrintherkrankungen verhältnissmässig selten sind. Andererseits darf nicht vergessen werden, dass die Zahl gründlicher mikroskopischer

Untersuchungen der labyrinthären Gebilde bis in die neueste Zeit hinein eine sehr beschränkte geblieben ist, dass aber eine makroskopische Besichtigung des inneren Ohres, oder eine partielle mikroskopische Betrachtung einzelner Bruchstücke desselben kein Urtheil über Theilnahme oder Nichttheilnahme an den Erkrankungen des Mittelohres gestattet. Das letztere gilt namentlich für das Auftreten labyrinthärer Hyperämien und kleiner Blutextravasate, welche ohne mikroskopische Betrachtung von Durchschnitten des gesammten Labyrinthes nur zu leicht verkannt werden können. Erblickt man aber in labyrinthärer Hyperämie und mikroskopisch sichtbaren Blutextravasaten eine Betheiligung des Labyrinthes an Erkrankungen des Mittelohres, und beschränkt den Begriff der Betheiligung nicht nur auf gröbere Zerstörungen der Theile des inneren Ohres, so wird man einer Mitleidenschaft des Labyrinthes in vielen Fällen von Trommelhöhlen-Entzündungen begegnen, insbesondere, wenn diese im Gefolge von Infectionskrankheiten und allgemeinen, eine Alteration der normalen Blutmischung bedingenden Ernährungsstörungen auftreten.

Circulationsstörungen in Folge von Herz- und Lungenleiden, Gravidität, Tumorenbildung im Bereiche der Halsvenen, und andere Ursachen, welche den Abfluss des venösen Blutes vom Kopfe behindern, werden Hyperämie im Labyrinthe bedingen können, doch ist die Zahl genauerer darauf bezüglicher Sectionsbefunde beschränkt.

Auch die anämischen Zustände des Labyrinthes sind bis jetzt lediglich aus klinischen Erscheinungen bekannt, während eine anatomische Begründung derselben, sowie der in ihrem Gefolge etwa auftretenden Ernährungsstörungen der nervösen Gebilde noch aussteht.

Grössere Blutextravasate im Labyrinthe sind nach Kopfverletzungen gefunden worden. Ein derartiger interessanter Obductionsbericht ist von Politzer[1]) mitgetheilt. Es handelte sich um Fissuren, welche vom Hinterhauptsbeine aus durch beide Felsenbeine bis in den Vorhof hinein reichten, und durch Fall auf den Kopf entstanden waren. Im rechten Labyrinthe fanden sich Blutgerinnsel, im linken war es bereits zu eitriger Entzündung gekommen. Moos[2]) beschrieb den Labyrinthbefund in einem Falle von Schussverletzung des Warzenfortsatzes. Das Periost des Vorhofes und der Schnecke, die Lamina spiralis membranacea, die Säckchen, Ampullen und häutigen Halbzirkelgänge zeigten ein rostfarbenes Aussehen, und die mikroskopische Untersuchung bestätigte das Vorhandensein zahlreicher Extravasate, sowie Pigmentbildung. Der Bluterguss war nur durch die Erschütterung des Kopfes zu Stande gekommen.

Es ist ferner in hohem Grade wahrscheinlich, dass auch in Folge plötzlicher Luftverdichtung im äusseren Gehörgange, nach Einwirkung starker, explosivartiger Geräusche (Lucae), nach plötzlichem Uebergange aus comprimirter Luft in die gewöhnliche Atmosphäre [Moos[3])], Blutergüsse im Labyrinthe auftreten können, doch bietet sich nur zu selten Gelegenheit, derartige Diagnosen durch die Obduction zu bestätigen. Nicht mit Unrecht vermuthet man auch, dass Personen, welche schon längere Zeit an Gehörstörungen litten, deren Hörorgane häufigen Hyperämien ausgesetzt waren, leichter zu Blutextravasaten disponiren, als Gesunde.

Am häufigsten wird man kleineren und grösseren Blutextravasaten im Labyrinthe von Personen begegnen, welche an Infectionskrankheiten zu Grunde gingen, und zugleich eitrige Mittelohrentzündungen erworben hatten, worauf wir später noch zurückkommen, ferner bei Nephritikern und Zuckerkranken. Auch bei leukämischen Erkrankungen sowie bei perniciöser Anämie sind plötzlich auftretende Blutergüsse beobachtet worden. In manchen Fällen wird es schwer sein, zu entscheiden, ob das Extravasat in Folge von Circulationsstörungen, durch Diapedese rother Blutkörperchen, durch Ruptur kleiner Gefässe, bei besonderer Brüchigkeit ihrer Wandungen entstanden sei, oder ob entzündliche Vorgänge obwalteten, und es sich demnach um eine hämorrhagische Entzündung gehandelt habe. Eine Entscheidung derartiger Fragen kann eben nur durch eine sorgfältige Zerlegung und mikroskopische Untersuchung des ganzen Labyrinthes, und mit Hülfe genauer Kenntniss der ätiologischen Momente erfolgen.

Wir sind daher ausser Stande ein Urtheil über den im Anfange der 60er Jahre Epoche machenden Ménière'schen Fall[1]) abzugeben, welcher zu der Aufstellung einer besonderen Form von labyrinthärer Affection, der sogen. Ménière'schen Erkrankung Veranlassung gegeben hat. In den Bogengängen und im Vorhofe eines jungen Mädchens, welches angeblich in Folge einer starken Erkältung während der Menstruation von Schwindel und Erbrechen befallen wurde, und plötzlich ertaubte, fand Ménière „ein röthlich-plastisches Exsudat" („une exsudation sanguine"). Die Schnecke soll frei von blutigem Exsudat gewesen sein. Der erwähnte Fall bleibt in mancher Beziehung unaufgeklärt, da auch die Ursache des 5 Tage nach der apoplektiformen Erkrankung erfolgten Todes nicht ermittelt worden ist.

Die Beobachtungen und Forschungen, welche dann im Verlaufe der späteren Jahre angestellt wurden, führten zu der Erkenntniss, dass der Symptomenkomplex, welcher der sogen. Ménière'schen Erkrankung zugeschrieben wurde, bestehend in plötzlicher Ertaubung, Schwindel, Erbrechen, Ohnmacht, subjectiven Geräuschen, zum Theil wenigstens durch verschiedene Vorgänge im Labyrinthe hervorgerufen werden könne, sobald nämlich functionell wichtige Theile desselben von irgend einer abnormen Reizung betroffen werden, Reizungen, welche, abgesehen von mechanischen Einwirkungen, ebensowohl durch entzündliche Vorgänge als durch Bluterguss bedingt sein können. Ein Blutextravasat ist gewiss oft die Ursache plötzlicher Abnahme der Hörschärfe und damit zusammenhängender Ménière'scher Symptome; bei genauerer Nachforschung wird sich jedoch meistentheils ergeben, dass die befallenen Hörorgane schon vorher nicht ganz intact gewesen seien, dass hyperämisch-entzündliche Zustände derselben schon früher einmal bestanden haben. Mit vollem Rechte bemerkt Politzer, dass nicht jede labyrinthäre Blutung und Exsudation an und für sich für das Auftreten Ménière'scher Erscheinungen massgebend sei, „sondern die Einwirkung derselben auf bestimmte Gebilde des häutigen Labyrinthes." Blutextravasate und Pigmentablagerungen, exsudative Producte in functionell unwichtigen Theilen, mögen daher in manchen Fällen schon

längere Zeit bestanden haben, bis das Auftreten von Extravasaten im Bereiche der Nervenendigungen den scheinbar ganz acuten Beginn einer Ménière'schen Erkrankung einleitete.

Wenn wir demnach aus der Ménière'schen Symptomen-Reihe auch auf keine besondere Form einer Labyrintherkrankung zu schliessen vermögen, da Blutextravasate von verschiedenen Ursachen herrühren können, so gebührt Ménière doch jedenfalls das Verdienst, die Abhängigkeit scheinbar cerebraler Krankheitssymptome von labyrinthären Affectionen pathologisch-anatomisch zuerst nachgewiesen zu haben.

Eine eigenthümliche Betheiligung des Labyrinthes durch Blutextravasate wurde von Moos[5]) in einem Falle von Pachymeningitis haemorrhagica nachgewiesen. Derselbe fand neben starker Anfüllung der Gefässe grössere und kleinere, mikroskopisch wahrnehmbare Blutergüsse, theils dem Verlaufe der venösen Gefässe, theils den Nervenbündeln folgend; ferner an der Aussenwand des Utriculus, im Rosenthal'schen Kanale, zwischen den Blättern der Lamina spiralis ossea, auf der Aussenwand einer Ampulle und eines häutigen Bogengangs. Zahlreiche Pigmentablagerungen deuteten auf vorausgegangene Hyperämien. Moos beobachtete ausserdem mehrfach atrophische und degenerative Vorgänge an den Labyrinthgebilden, führte dieselben aber auf Störungen der Circulation des Blutes und der Ernährung zurück, da die Befunde frischer Entzündung nur spärlich waren.

In einem zweiten, von Moos und mir[6]) gemeinschaftlich untersuchten Falle handelte es sich ausser dem Hämatom der Dura mater um eine 13 Jahre lang bestehende progressive Paralyse, bei einem Individuum, welches wiederholt Schlaganfälle erlitten hatte, und schliesslich unter Hinzutreten hämorrhagischer Pleuritis und Bluterguss in das rechte Kniegelenk zu Grunde gegangen war. Auch hier fanden sich Blutextravasate in der Schnecke, zwischen den Fasern des N. acusticus, Pigmentablagerungen neben allgemeiner Gefässüberfüllung, ausserdem Thrombenbildung in der rechten A. auditiva interna.

Bei eitrigen Mittelohrentzündungen, welche im Gefolge des Scharlachs, der Diphtherie, des Typhus, der Tuberculose aufgetreten waren, ferner bei der hämorrhagisch-eitrigen Mittelohrentzündung eines Diabetikers fand ich neben starker Anfüllung der Gefässe, mikroskopisch nachweisbare Blutextravasate in den Labyrinthen. Dieselben zeigten sich am Perioste des inneren Gehörganges, zwischen den Fasern des N. acusticus und dessen Verzweigungen, zwischen den Ganglienzellen im Rosenthal'schen Kanale, im Ligamentum spirale, im Endosteum des Vorhofes, am Nervenepithel der Ampullen. Freie Blutkörperchen fanden sich ferner innerhalb der perilymphatischen Räume sowie im Aquaeductus cochleae.

Starke venöse Hyperämie und Extravasate, wie eben geschildert, konnte ich auch im Labyrinthe eines an tuberkulöser Meningitis verstorbenen 13jährigen Knaben constatiren. Hier fanden sich auch gelbe, feinkörnige Gerinnsel in den Schneckenskalen, neben zahlreichen

freien Blutkörperchen. Dieser letztere Umstand deutet darauf hin, dass die gelblichen Gerinnungsproducte, welche man bei Labyrinthentzündungen innerhalb der Endo- und Perilymphe oft antrifft, auch durch Beimischung ausgetretenen Blutes entstanden sein könnten.

Habermann[89]) fand bei der Untersuchung des rechten Felsenbeins einer Kranken, welche an perniciöser Anämie in Folge von Magengeschwüren gestorben war, Hämorrhagien im Labyrinthe. Dieselben zeigten sich stellenweise im Ligamentum spirale, in der Scala vestibuli, zwischen den Nervenfasern und Ganglienzellen des Canalis ganglionaris der Schnecke, reichlicher noch im Vorhofe, in den Bogengängen und Ampullen, woselbst wiederum die Region des Nervendurchtrittes betheiligt erschien. An den Gefässen waren keine Ektasien nachzuweisen, der Blutaustritt aus denselben musste per diapedesin erfolgt sein.

Ablagerungen braunen und gelben Pigmentes, namentlich im Modiolus der Schnecke gehören bekanntlich zu den häufigsten Befunden, so dass der pathologische Ursprung derselben bezweifelt worden ist. Immerhin findet man das Pigment zuweilen in so reichlicher Menge, auch die Lamina spiralis ossea einnehmend, und die daselbst verlaufenden Nervenfaserzüge begleitend, dass dieser Befund entschieden als pathologisch betrachtet werden muss.

Was die klinisch beobachteten Einwirkungen gewisser Genuss- und Arzneimittel, namentlich des Chinins, der Salicylsäure und einiger moderner Fiebermittel auf den nervösen Theil des Hörorgans betrifft, so sind wir in pathologisch-anatomischer Beziehung nur über die Wirkung der beiden erstgenannten Arzneistoffe durch Kirchner[7]) unterrichtet, welcher in den Gehörorganen von Kaninchen, Katzen und Hunden, die mit Chinin oder Natr. salicylicum gefüttert worden waren, Hyperämie und Ekchymosen nachweisen konnte. In mehreren Fällen war das Vestibulum mit einer röthlichen Flüssigkeit angefüllt; auch in der Schnecke zeigte die Endo- und Perilymphe röthliche Färbung.

Das weitere Schicksal der Blutextravasate, und deren Einwirkung auf die Umgebung wird von dem Umfange und dem Sitze derselben abhängig sein. Mikroskopisch kleine Extravasate werden, wie Moos annimmt, durch Aufnahme der Blutkörperchen in Zellen, oder auf dem Wege der Lymphbahnen fortgeschafft. Grössere Extravasate könnten vielleicht schon durch mechanischen Druck zerstörend auf Nervenfasern und Nervenendorgane einwirken. Ob dieselben an und für sich, ohne Hinzutreten organisirter Entzündungserreger oder toxischer Substanzen, eine Entzündung der Gewebe in ihrer Nachbarschaft hervorzurufen vermögen, ist zweifelhaft. Andererseits ist es bekannt, dass im Körper vorhandene Infectionsträger sich mit Vorliebe an solchen Stellen anhäufen und vermehren, welche von irgend welchen Schädlichkeiten, und in Folge letzterer auch von Blutergüssen bereits betroffen worden sind.

Entzündungen des Labyrinths.

Was die Entzündungen des Labyrinthes anbetrifft, so liegt es in der Natur der Sache, dass wir über die intensiveren, durch acute, letal

verlaufende Krankheitsprocesse bedingten, und mit Zerstörung einhergehenden Formen derselben in pathologisch-anatomischer Beziehung besser als über vorübergehende, ohne erhebliche Residuen verlaufende Erkrankungen unterrichtet sind. Es kann nicht in Abrede gestellt werden, dass bisweilen durch Erkältungen oder rheumatische Affectionen schwere, jedoch wieder verschwindende Functionsstörungen erzeugt werden können, welche vielleicht auf exsudative Vorgänge im Bereiche der Hörnervenfasern, oder deren Terminalorgane zurückzuführen wären. Derartig afficirte Hörorgane gelangen eben nicht zur anatomischen Untersuchung.

Ferner bedürfen auch die labyrinthären Veränderungen, welche sich zu den sklerosirenden Mittelohrprocessen hinzugesellen, noch weiterer Aufklärung. Einige Befunde von Verdickung und Verkalkung der Vorhofsauskleidung lassen vermuthen, dass das labyrinthäre Endosteum dabei zuweilen in Mitleidenschaft gezogen werde (s. p. 52). Ganz unaufgeklärt sind bis jetzt die Vorgänge, welche bei diesen chronisch verlaufenden Gehörleiden die nervöse Substanz beeinträchtigen, und zur Atrophie derselben führen, wie einige wenige Untersuchungen ergeben haben.

Hinsichtlich der Labyrinthentzündungen, welche durch Infectionskrankheiten bedingt werden, ist in Folge mehrfacher neuerer Untersuchungen eine einfachere und übersichtlichere Betrachtung der krankhaften Vorgänge ermöglicht worden. Ohne Zweifel sind auch in diesen Fällen organisirte Krankheitskeime in ätiologischer Beziehung in erster Linie zu berücksichtigen; es treten uns jedoch auch hier die bereits besprochenen Schwierigkeiten in Betreff einer genaueren Kenntniss secundärer oder gemischter Infectionen zur Zeit noch entgegen.

Dessen ungeachtet können wir eine gewisse Uebereinstimmung in der Wirkung verschiedener Krankheitsgifte darin erblicken, dass dieselben, in gleicher Weise, wie wir es bei den Erkrankungen des Mittelohres und des Knochengewebes fanden, in höchster Potenz eine Mortification der Gewebe veranlassen, die Labyrinthgebilde zerstören, zugleich aber eine reactive, mit Eiterbildung einhergehende Entzündung einleiten, welche die verschiedenen späteren Befunde in einfacher Weise erklärt. Die reactive Entzündung führt zu einer Neubildung gefässreichen Bindegewebes, welches später Kalkablagerungen aufnehmen, oder in wirkliches Knochengewebe umgewandelt werden kann.

Die geschilderten Vorgänge lassen sich sowohl bei acuten als auch bei chronisch verlaufenden Infectionskrankheiten verfolgen. Der Vorgang bei der Zerstörung der Gewebe mag verschieden sein, und die Ansichten der Autoren über das Zustandekommen der Zerstörung und Neubildung mögen divergiren, dennoch dürfte es sich empfehlen, vor der Hand an den wichtigeren und hauptsächlichen Befunden festzuhalten, und das Uebereinstimmende derselben soviel als möglich hervorzusuchen.

Unter den Labyrintherkrankungen, bei welchen Zerstörung und Neubildung gefunden wurde, sind vor Allem die im Gefolge der

Cerebrospinalmeningitis auftretenden Entzündungen zu nennen. Ferner wurden nekrotische Processe und Neubildung bei Labyrinthaffectionen nachgewiesen, welche im Verlaufe der Diphtherie entstanden waren.

Unter den chronischen Infectionskrankheiten sind die Tuberculose und die Spätformen der Syphilis zu erwähnen. Es ist bekannt, dass bei beiden nekrotischer Zerfall der Gewebe vorkommt, und dass eine productive demarkirende Entzündung hinzutritt, welche allerdings in vielen Fällen nicht ausreicht, um den krankhaften Process zu begrenzen. Dennoch findet man auch bei der Tuberculose Bindegewebs- und Knochenneubildung, welche zuweilen eine Art Heilung herbeiführen, während die Syphilis hauptsächlich am Periost und Knochen Verdickungen und Auflagerungen hinterlässt.

Der Ausgang labyrinthärer Entzündung in Bindegewebsneubildung und Ossification desselben ist ferner bei der Leukämie sowie in einem weiter unten zu besprechenden Falle von Osteomyelitis constatirt worden. Endlich wäre noch hinzuzufügen, dass Kundrat[8]) eine Verknöcherung des Labyrinthes bei einem Manne beschrieb, welcher 10 Jahre vor seinem Tode eine Kopfverletzung mit nachfolgendem eitrigem Ausflusse erlitten hatte.

Im Uebrigen ist es begreiflich, dass die pathologisch-anatomischen Labyrinthbefunde je nach dem Zeitpunkte, in welchem die Untersuchung vorgenommen wird, sehr verschieden ausfallen werden. Wenn der letale Ausgang bald nach dem Beginne der acuten Infectionskrankheit erfolgte, kann es vorkommen, dass man nur Zerstörungen antrifft, weil der productive Entzündungsprocess noch nicht begonnen hatte. In anderen Fällen begegnet man Bindegewebsneubildungen neben ausgedehnter Zerstörung und Eiteransammlung; bei noch später erfolgender Obduction sieht man Verknöcherungen verschiedenen Grades neben kleineren oder grösseren Resten von Bindesubstanz und Eiterzellen.

Es ist ferner erklärlich, dass einerseits der Umfang der Zerstörung und andererseits die Residuen der productiven Entzündung je nach der Intensität der Erkrankung sich verschieden gestalten müssen. Nach leichteren Graden der Entzündung findet man etwa nur einige Bindegewebsfäden, welche vom Endosteum ausgehend, die perilymphatischen Räume durchkreuzen (entsprechend den adhäsiven Bildungen in der Trommelhöhle); in anderen Fällen sieht man ausserdem Verdickungen des Endosteum, knöcherne Auflagerungen am Rande der Skalen oder des Vorhofes. Von diesen leichteren Veränderungen an bis zur völligen Ausfüllung der Hohlräume mit Bindegewebe oder Knochensubstanz sind mannigfaltige Abstufungen zu gewärtigen. Die Verknöcherungen der Labyrinthe, welche bei Untersuchungen der Felsenbeine von Taubstummen nicht selten gefunden werden, scheinen zum Theil auf Labyrinthentzündungen zu beruhen, welche während des fötalen Lebens stattgefunden hatten, zum grösseren Theile jedoch auf solchen, welche in eine frühere Periode des extrauterinen Lebens fielen.

Die Veränderungen, welche die Nerven und nervösen Terminalorgane betreffen, variiren ebenfalls zwischen partieller Atrophie

der Nerven und Ganglienzellen bis zu völligem Schwunde derselben, Verkümmerung und Schrumpfung des Corti'schen Organes bis zu gänzlicher Zerstörung. Man kann derartige Abstufungen in einer und derselben Schnecke vereinigt finden (vergl. Fig. 13.) In anderen Fällen sieht man Verlust der Corti'schen, der Reissner'schen Membran, oder beider; Zerstörungen an den Säckchen, Ampullen und häutigen Bogengängen, und wenn eine reactive Entzündung zu Stande kam, auch hier bindegewebige oder knöcherne Neubildungen.

Es braucht kaum wiederholt zu werden, dass man in frischen Fällen intensiver Entzündung überall stärkster Hyperämie und Blutextravasaten begegnet; in den von mir untersuchten frisch erkrankten Labyrinthen fand sich auch reichliche Eiterbildung vor. Auffallend ist es, dass sich in Labyrinthen, in welchen der entzündliche Process schon seit vielen Jahren abgelaufen war, nicht selten Detritusmassen zeigten, welche zum Theil noch die Zusammensetzung aus runden körnigen Zellen (eingedicktem Eiter?) erkennen liessen. Auch vereinzelte derartige Zellen werden nicht selten neben den Residuen früherer Entzündungen gefunden.

Was die Entzündungen der Schnecke im Besonderen betrifft, so ergaben mehrere der bisher bekannt gewordenen Untersuchungen, dass die erste Windung stärkere Zerstörungen darbot, und früheres Auftreten der reactiven Neubildungen, sowie weitere Entwicklung derselben erkennen liess, als die oberen Windungen. Für die Fälle, in welchen das Krankheitsagens vom inneren Gehörgange aus oder durch den Aquaeductus cochleae in die Schnecke eindrang, könnte man in diesen Befunden eine Andeutung des allmähligen Fortschreitens des Krankheitsgiftes innerhalb der Nervenzüge des Modiolus oder längs des Endosteum der perilymphatischen Räume erblicken. Es liesse sich denken, dass die Wirksamkeit des Krankheitskeimes auf seiner Wanderung bis zur Spitze der Schnecke sich zuweilen erschöpfe. Damit stimmt auch überein, dass die Gebilde der endolymphatischen Räume oftmals verhältnissmässig lange Zeit und, soweit es das bewaffnete Auge zu beurtheilen vermag, leidlich conservirt gefunden wurden. In sehr stürmisch verlaufenden Fällen scheint allerdings ein rascher Transport des Giftes in alle labyrinthären Räume hinein stattzufinden.

Ausser auf diesen eben erwähnten Wegen (innerer Gehörgang, Aquaeductus cochleae), welche für innerhalb der Schädelhöhle befindliche Krankheitskeime in Betracht kommen, könnten letztere, wie Moos annimmt, auch durch Spalten des Saccus endolymphaticus [Rüdinger] eindringen und somit direct in die endolymphatischen Räume des Labyrinthes gelangen. Eine weitere Möglichkeit des Eindringens entzündlicher Keime in das Labyrinth ist selbstverständlich bei Zerstörungen der Fenstermembranen oder durch cariöse Lücken der Labyrinthkapsel von der Paukenhöhle aus gegeben. Ferner beobachtete Lucae[10]) in einem Falle Ueberleitung der Entzündung von der Schädelhöhle aus auf die Bogengänge mittelst des gefässhaltigen, in die Fossa subarcuata eindringenden Fortsatzes der Dura mater.

Bei weitem schwieriger ist die Beurtheilung solcher Fälle, in

welchen der Krankheitserreger in den allgemeinen Blutstrom aufgenommen, und in den Labyrinthen abgelagert wurde. Die Möglichkeit solcher Fälle ist nicht in Abrede zu stellen. Die plötzlichen und vollständigen Ertaubungen, welche z. B. bei epidemischer Parotitis auftreten, lassen vermuthen, dass das Gift dieser Krankheit, welches für gewöhnlich mit Vorliebe gewisse drüsige Organe befällt, zuweilen auch in den Labyrinthgebilden einen günstigen Entwicklungsboden findet, hier aber dauernde Zerstörungen hinterlässt. Im Allgemeinen dürfen wir jedoch derartige primäre Labyrinthentzündungen gegenüber den zahlreichen Fällen, in welchen der Krankheitsstoff von der Schädelhöhle oder Paukenhöhle aus auf die Labyrinthe übertragen wurde, zu den Seltenheiten rechnen.

Auch die interessanten Experimente Lichtheims[11]), welcher Sporen von Aspergillus fumigatus und Mucor corymbifer in die Blutbahn von Kaninchen injicirte, und danach Ablagerungen von Sporen des Aspergillus in den Labyrinthen, den Nieren, dem Herzmuskel und in anderen Muskeln nachweisen konnte, geben uns leider keinen Aufschluss über die näheren Bedingungen für eine primäre Labyrinthaffection, wenn pathogene Stoffe innerhalb der Blutbahn circuliren. Trotzdem die Sporen des Aspergillus fumigatus und Mucor corymbifer von gleicher Grösse waren, hafteten nur die ersteren im Labyrinthe. Lichtheim ist der Ansicht, dass Sporen in allen Organen deponirt werden können, dass sie aber nur in einzelnen derselben zur Keimung gelangen, und vermuthet deshalb das Vorhandensein von bis jetzt unbekannten Bedingungen, welche den freibleibenden Organen eine gewisse Immunität sichern. Im Wesentlichen stimmen also diese Erfahrungen über Schimmelpilze auch mit den unsrigen in Betreff mancher Spaltpilze gewonnenen darin überein, dass die Gegenwart des pathogenen Mikroorganismus allein nicht genügt, um die Erkrankung der Gewebe zu bedingen, sondern dass noch andere, das Gedeihen des Keimes begünstigende Momente hinzukommen müssen.

Endlich möchte ich auf einen Befund hinweisen, welcher nicht nur bei schweren Labyrinthentzündungen, sondern auch in Fällen von Hyperämie und entzündlicher Reizung in Folge verschiedener Ursachen nicht selten vorkommt. Es handelt sich um grosse, runde, stark gekörnte Zellen, welche sich von Eiterzellen durch ihre Grösse, sowie dadurch unterscheiden, dass sie nur einen Kern besitzen. Trotzdem können sie, in Haufen beisammen liegend, auf den ersten Blick leicht mit Eiterconglomeraten verwechselt werden. Man sieht dieselben am häufigsten im inneren Gehörgange, zwischen den Nervenbündeln, ferner in den kleinen Knochenkanälchen, durch welche die feineren Nervenzweige zu den Säckchen und Ampullen ziehen; endlich findet man sie auch in den Hohlräumen des Labyrinths wieder, wo sie mehr oder minder zahlreich am Endosteum der Scalen, im Aquaed. cochleae, auf der Reissner'schen Membran oder der Crista spiralis nachzuweisen sind. Ich halte diese Gebilde zum Theil für abgelöste und aufgequollene Epithelzellen, welche die von der Arachnoidea ausgehenden und die Acusticusbündel begleitenden Bindegewebsbälkchen bedecken, zum Theil für Abkömmlinge der epithelialen Zellen, welche das Endosteum der labyrinthären Kanäle, die Ligamenta labyrinthi und die Reissner'sche Membran an der Aussen- und Innenseite bekleiden.

Diese abgelösten und gequollenen Epithelien fand ich ausser bei Labyrinthentzündungen auch nach intracraniellen Erkrankungen, bei welchen die Labyrinthe durch Hyperämie und kleine Blutextravasate

sich an der Allgemeinstörung betheiligt hatten, ferner neben eitrigen Trommelhöhlenentzündungen, welche im Verlaufe des Typhus, der Leukämie, sowie bei einem Diabetiker aufgetreten waren. Die intracraniellen Erkrankungen betrafen Fälle von tuberculöser Basilarmeningitis, diffuser Meningitis bei Caries der Schädelknochen, sowie einen Fall von Hirntumor. In einigen dieser Fälle sah ich auch Ablösung des Epithels innerhalb des Ductus cochlearis.

Einige der beschriebenen Zellen zeigten regressive Veränderungen, indem das körnige Protoplasma verschwunden war, und der Zellleib ein hyalines Aussehen angenommen hatte. Man sah zuerst kleine Vacuolen im Protoplasma, welche an anderen Zellen bereits grösser erschienen; eine dritte Form zeigte nur noch den Contour der Zelle. Der erhalten gebliebene Zellkern war an die Peripherie der Zelle gerückt, wodurch das Bild eines Siegelringes erzeugt wurde.

Es muss dahingestellt bleiben, ob die Epithelablösung vielleicht auf Fäulnissvorgängen beruht, oder ob dieselbe schon bei Lebzeiten, veranlasst durch starke Hyperämie des Labyrinthes, auftreten kann. In letzterem Falle entstünde die Frage, ob etwa durch Veränderungen in der Consistenz der Endolymphe in Folge abnormer Beimengung von Epithelzellen Functionsstörungen möglich wären. Sei dem wie ihm wolle, die Möglichkeit einer Verwechslung dieser abgelösten Gewebszellen mit Entzündungsproducten möge die Beschreibung derselben rechtfertigen.

Nach diesem Ueberblick über die gemeinsamen pathologischen Veränderungen, welche den in ätiologischer Beziehung verschiedenen Entzündungen des Gehörlabyrinthes zukommen, erübrigt es noch, einzelne Formen auch mit Rücksicht auf die Betheiligung des Mittelohres an der Erkrankung gesondert zu besprechen.

Labyrinthentzündung in Folge von Cerebrospinalmeningitis.

Die Cerebrospinal-Meningitis ist ohne Zweifel eine der häufigsten Ursachen eitriger Labyrinthentzündung. Der Zusammenhang beider Affectionen wurde bereits von Merkel[12]), Heller[13]), Lucae[14]) und Knapp[15]), welche die eitrige Entzündung von der Schädelhöhle aus im Bereiche des Hörnerven bis in die labyrinthären Räume hinein verfolgen konnten, anatomisch nachgewiesen. In neuerer Zeit sind von Habermann[16]) und von mir[17]) [18]) [19]) weitere Befunde von Labyrintherkrankung veröffentlicht worden, welche sich auf Knaben und Erwachsene bezogen, deren letales Ende durch Cerebrospinal-Meningitis herbeigeführt worden war. Im Wesentlichen stimmen unsere Befunde durchaus überein; es handelte sich um Zerstörungen der Labyrinthgebilde, des Endosteum, sowie oberflächlicher Knochenpartien, und, mit Ausnahme meines ersten Falles, welcher schon nach Verlauf einer Woche zur Obduction kam, um Neubildungen in Folge productiver Entzündung. In meinem zweiten Falle, welcher einen nach 4wöchentlicher Behandlung verstorbenen Knaben betraf, war bereits reichliche Bindegewebsneubildung erfolgt; dieselbe nahm die untere Windung einer Schnecke

fast vollständig ein (vergl. Fig. 12) und füllte den perilymphatischen Raum eines Vorhofes gänzlich, sowie den Aquaeductus cochleae einer Seite zum Theil aus. Der Patient Habermann's, ein 12jähriger Knabe, erlag erst nach 7 Wochen einem Recidive der Meningitis. Hier war bereits, ausser dem Auftreten von Granulations- und Bindegewebe innerhalb der zerstörten Schnecke, Knochenneubildung im inneren Gehörgange, in der Schnecke und im Aquaeductus cochleae erfolgt.

Auf den Durchschnitten meiner Präparate, welche den inneren Gehörgang betrafen, zeigten sich zahllose Eiterkörperchen in der Umgebung der Nerven und zwischen deren Fasern, namentlich im Grunde des Ganges, woselbst die Nervenbündel durch den Eiter auseinandergedrängt erschienen, so dass in den mit Eiter erfüllten Lücken nur vereinzelte Längsfaserzüge oder vom Schnitte quer getroffene Faserbündel sichtbar waren. Ausser den Eiterkörperchen fanden sich die oben erwähnten abgelösten epithelialen Zellen in Form grosser, stark gekörnter Rundzellen, und zahlreiche Blutextravasate aus den überfüllten Gefässen des inneren Gehörganges.

Fig. 10.



k Begrenzung des dem Nervenzweige zum Durchgang dienenden Knochenkanälchens.

Ein kleiner Theil der Nervenfasern erschien gequollen, verbreitert, mit körnigem Inhalte erfüllt, Erscheinungen, welche vielleicht als Vorboten des Zerfalls der Faser gedeutet werden konnten. In peripherer Richtung liess sich die Eiterbildung in den Modiolus hinein verfolgen, nicht minder aber auch bis in die feinen Zweige des N. vestibuli. Wie Figur 10 zeigt, erschienen in dem Durchschnitte eines zur Macula

utriculi führenden Nervenzweiges zahlreiche Eiterkörperchen zwischen den Nervenfasern. Auch im Verlaufe des N. facialis waren Eiteransammlungen und Blutextravasate bemerkbar. In Habermann's Falle, sowie in den meinigen begrenzte sich die eitrige Entzündung am Ganglion geniculi (s. Fig. 11). Bemerkenswerth ist, dass die Fasern des N. facialis resistenter gegenüber der eitrigen Entzündung zu sein schienen als diejenigen des N. acusticus; auch hatte die anatomisch nachweisbare Affection der Gesichtsnerven in keinem unserer Fälle Erscheinungen der Reizung oder Lähmung bedingt.

Fig. 11.

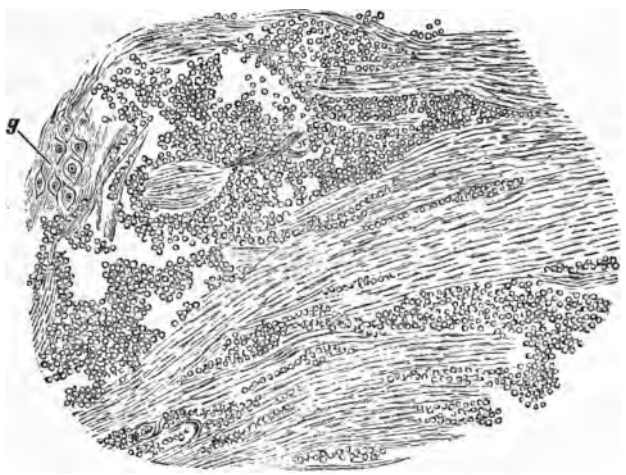

g Ganglienzellen des Ganglion geniculi.

In meinem ersten Falle fand ich im Aquaeductus cochleae reichliche Eiteransammlung, vom intracraniellen Beginne desselben bis zu seiner Einmündung in die Scala tympani. Auch Habermann hatte Eiterung im centralen Anfangstheile des Aquaeductus gefunden, während die der Schnecke nähere Partie bereits durch Granulationsgewebe verschlossen war. Die Annahme, dass die Infectionsträger der Cerebrospinal-Meningitis zum Theil im Verlaufe der Nerven, zum Theil durch den Aquaeductus cochleae in das Labyrinth eindringen können, erscheint daher gerechtfertigt.

In der Schnecke finden bei intensiver Einwirkung des Krankheitsvirus die bereits erwähnten Zerstörungen statt, welche bis zur Vernichtung sämmtlicher Theile des Ductus cochlearis führen können, so dass nur noch die Lamina spiralis ossea nebst Crista spiralis erhalten bleiben, während die Hohlräume gänzlich von Eiter, abgelösten Epithelien, Detritusmassen und nekrotischen Knochenpartikelchen angefüllt sind. Das Endosteum der Treppen erschien mehrfach aufgefasert und zum Theil durch zellige Einlagerung vom Knochen getrennt.

Das Gewebe des Modiolus war von überfüllten Gefässen durchzogen, mit Eiterzellen und ausgetretenen Blutkörperchen durchsetzt.

Dieselben nekrotischen Zerstörungen finden in extremen Fällen auch in den Bogengängen, Ampullen, sowie in den Säckchen des Vorhofes statt. Bei der Untersuchung meines ersten Falles erhielt ich den Eindruck, dass die Nekrose zuerst und vorwiegend das Endosteum der perilymphatischen Räume, namentlich der Bogengänge befallen habe, dessen Gefässe thrombosirt, sammt dem Endosteum und den oberflächlichen Knochenlagen abgelöst waren. Die knöchernen Bogengänge erschienen gänzlich von diesen Trümmern ausgefüllt, die häutigen Gänge waren streckenweise vollständig verloren gegangen. Dieser Verlust schien mir dadurch bedingt, dass mit Zerstörung des Endosteum auch die Ligamenta labyrinthi und die ernährenden Gefässe, welche mit diesen zu den häutigen Labyrinthgebilden ziehen, vernichtet werden müssen. Auch aus manchen späteren Befunden geht hervor, dass das Endosteum bei den Labyrinthentzündungen eine wichtige Rolle spielt.

Bei der Untersuchung meines zweiten Falles zeigten sich nämlich in der rechten Schnecke, in welcher die Entzündung weniger deletär verlaufen war, die Gebilde des Ductus cochlearis, abgesehen von mannigfachen Veränderungen, deren Beschreibung zu weit führen würde, im Grossen und Ganzen conservirt. Das Ligamentum spirale war jedoch aufgelockert, von kleinen Lücken durchsetzt, sein Zusammenhang mit dem Endosteum durch grössere Lücken und Spalten unterbrochen. In der linken Schnecke, welche bei Weitem stärker durch den Entzündungsprocess gelitten hatte, sah man stellenweise das Ligamentum spirale noch im Zusammenhange mit einem Reste der Membrana basilaris, aber vollständig von der Schneckenwand getrennt und von Eiter umgeben. Als Residuen abgelaufener Endostitis endlich fand ich in der unteren Schneckenwindung einer Taubstummen Knochenauflagerung am Rande der Treppen, welche sich auch hinter dem Ligamentum spirale herumzog (vgl. Fig. 13). Diese Beobachtungen sprechen insgesammt für eine Betheiligung auch derjenigen Partie des Endosteum an der Entzündung, welche dem Ligamentum spirale zur Anheftung dient. In einem Falle von rasch verlaufender mortificirender Endostitis der Schnecke, welcher von den perilymphatischen Räumen ausgeht, könnte demnach durch Ablösung des Lig. spirale eine Zerstörung des Ductus cochlearis bedingt werden, bevor Infectionsträger in die endolymphatischen Räume eingedrungen sind.

Da, wo in den Bogengängen keine nekrotische Zerstörungen stattgefunden hatten, fand ich das Endosteum zerfasert und theilweise vom Knochen getrennt. Innerhalb der Gänge waren Epithelien, Blut- und Eiterkörperchen angehäuft.

Der Zerfall und Schwund der Nervenfasern, welche durch direct nekrotisirende Wirkung des Krankheitsgiftes zu erfolgen scheint, macht sich nach Ablauf des Processes am auffallendsten innerhalb der Kanäle der Lamina spiralis ossea geltend; vor Allem in der Anfangswindung der Schnecke, wo zuweilen nichts von nervöser Substanz übrig bleibt. Demnächst leiden die Ganglienzellen des Rosenthal'schen Kanals und die von diesen centralwärts ziehenden Nervenbündel. Der Acusticusstamm im inneren Gehörgange zeigt in frischen und alten abgelaufenen Fällen grössere und kleinere Lücken, sowie Degeneration ganzer Züge, doch bleibt meist ein nicht unbeträchtlicher Theil nervöser Fasern erhalten.

Das Corti'sche Organ kann vollständig der Zerstörung unterliegen. In anderen Fällen sieht man kleine, niedrige Zellhaufen als Residuen desselben. Bei leichteren Entzündungsformen ist das Organ in seinen gröberen Umrissen erkennbar, obwohl die einzelnen zelligen Gebilde desselben undeutlich geworden, geschrumpft, oder zu einer homogenen feinkörnigen Masse verschmolzen sind.

Die Membrana tectoria, sowie die Reissner'sche Membran gehen in schweren Fällen zu Grunde. Bleiben sie erhalten, so sieht man namentlich von der Reissner'schen Membran mancherlei bindegewebige Fäden nach verschiedenen Richtungen hinziehen. In dem dritten von mir untersuchten Falle fand ich in einer Schneckenwindung Verwachsung der Reissner'schen Membran mit der Membrana tectoria. Innerhalb der labyrinthären Räume findet man gelbliche Gerinnungsproducte, welche von der mit ausgetretenem Blute vermengten Endo- und Perilymphe herzustammen scheinen.

Fig. 12.

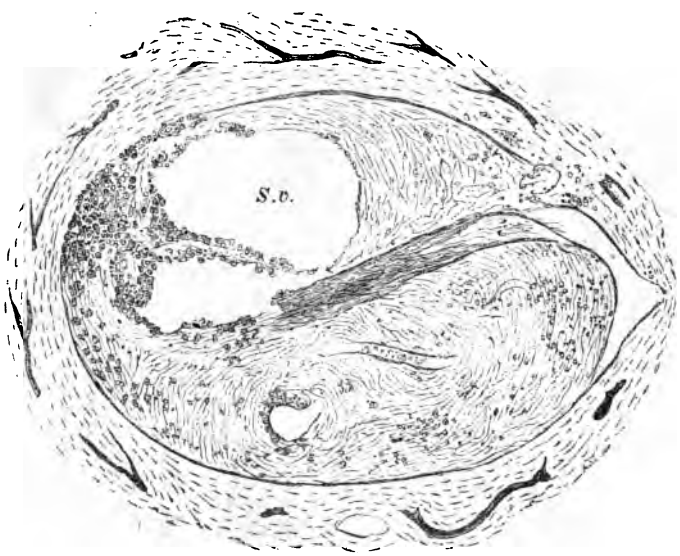

S. v. Scala vestibuli.

Von den Erzeugnissen der productiven Entzündung, welche sich an die Zerstörung anschliesst, ist schon zu wiederholten Malen die Rede gewesen. Fig. 12 zeigt einen Schnitt aus der ersten Windung der linken Schnecke des nach vierwöchentlichem Krankheitsverlaufe verstorbenen Knaben (2. Fall). Man sieht die Scala tympani vollständig von Bindegewebe ausgefüllt, während in der Scala vestibuli noch eine grössere Lücke freigeblieben ist. Innerhalb dieser Lücke befinden sich zahlreiche Zellen, darunter Fibroblasten, deren Umwandlung in Fasergewebe bei stärkerer mikroskopischer Vergrösserung deutlich verfolgt werden konnte. Der Vorgang entsprach vollkommen dem-

jenigen, welcher bereits auf S. 54 bei Gelegenheit des Entstehens bindegewebiger Adhäsionen in der Trommelhöhle erwähnt wurde. Im Bindegewebe der Scala tympani zeigen sich neugebildete Gefässe. Wiederholt sah ich an anderen Stellen (Vorhof und Ampullen) Blutextravasate aus zarten, neuentstandenen Gefässen innerhalb des Neoplasma zu Stande kommen. Die Zerstörungen, welche in diesem Falle stattgefunden haben, ergeben sich aus der Abbildung ohne weiteren Commentar.

Wenn man die Häufigkeit labyrinthärer Entzündungen nach meningitischen Erkrankungen erfahren hat, so liegt es nahe, spätere, an Taubstummen gemachte Befunde, nach Ausschluss anderer Ursachen gleichfalls auf meningitische Processe zurückzuführen, um so mehr, wenn beide Labyrinthe in gleicher Weise sich betheiligt zeigten, und die Anamnese ergab, dass die Ertaubung unter cerebralen Krankheitserscheinungen erfolgt war. Fig. 18 stellt einen Durchschnitt der

Fig. 18.

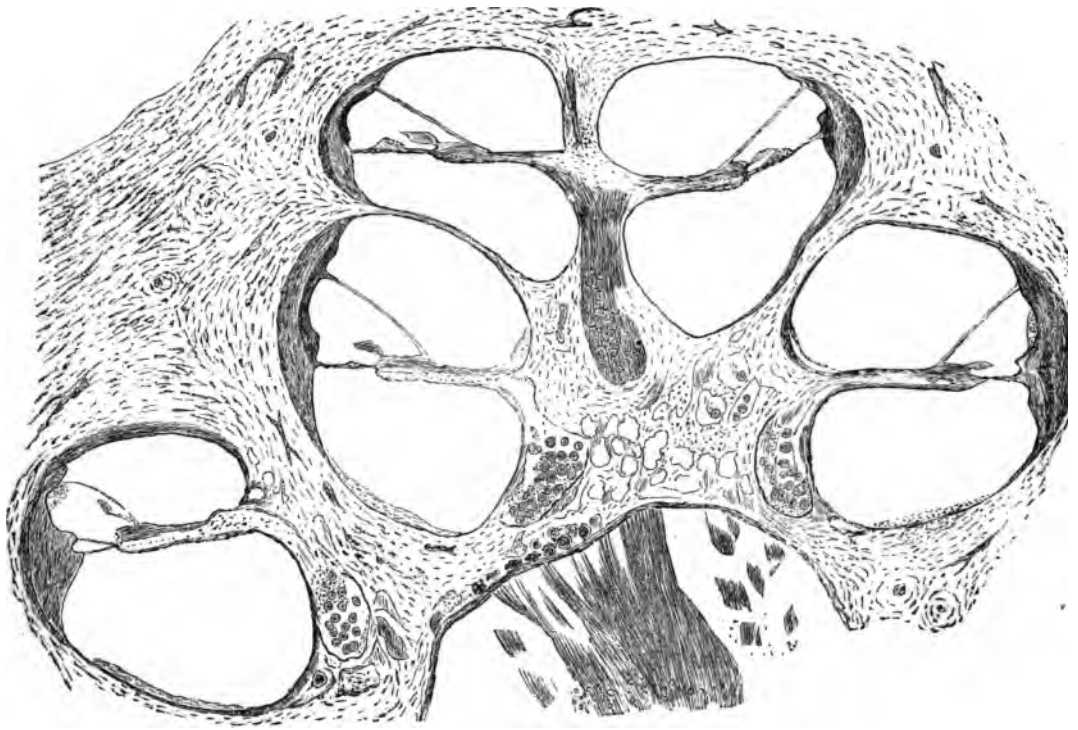

Schnecke einer im Alter von 68 Jahren verstorbenen Taubstummen dar, welche im ersten Lebensjahre von Krämpfen befallen worden war. Ohne weitere Kenntniss der ursprünglichen Affection zu besitzen, ist man trotzdem auf Grund vorliegenden Befundes zu der Vermuthung berechtigt, dass das Krankheitsgift vom inneren Gehörgange aus in den Modiolus eingedrungen war, im Verlaufe seiner Wanderung nach der Schneckenspitze jedoch an Intensität abgenommen hatte. Der Stamm des N. acust. war im Grunde des inneren Gehörganges beträchtlich verkleinert, seine zu den unteren Windungen ziehenden Fasern waren bis zum Rosenthal'schen Kanal gänzlich geschwunden; jenseits der Gangliengruppe sieht man wieder einige wenige vereinzelte Fasern auftreten.

Die Ganglienzellen sind nur zum Theil erhalten geblieben, ein grosser Theil derselben ist verloren gegangen. Erst nach der Spitze der Schnecke zu treten die Nervenfaserzüge und Ganglienzellen wieder reichlicher auf, und ziehen in der letzten Windung auch in die Lamina spiralis ossea hinein. Entsprechend den Nervendefecten verhält sich auch das Corti'sche Organ. Dasselbe fehlt in der unteren Windung vollständig; in der zweiten Windung ist es zu einem niederen Zellhaufen zusammengeschrumpft; erst in der oberen Windung tritt es in seinen Umrissen wieder hervor, ohne jedoch die Pfeiler und Zellen deutlich differenziren zu lassen. Reissner'sche und Corti'sche Membran waren der Zerstörung entgangen, letztere zeigte allerdings die Spuren einer Schrumpfung, und erschien an der Basis der Schnecke verkleinert. Die wesentlichste Veränderung innerhalb der perilymphatischen Räume bestand in einer Knochenauflagerung am Rande der Scala tympani der unteren Windung, welche sich auch stellenweise um das Ligament. spirale herum bis in die Scala vestibuli hinein verfolgen liess. Ein entzündlicher Process hat also auch am Endosteum stattgefunden, und Residuen productiver Entzündung hinterlassen. Da die oberen Windungen auch hierbei weniger betheiligt erschienen, so lässt sich daraus wieder die Vermuthung herleiten, dass der entzündliche Keim ausser auf dem Wege der Nervenzüge auch durch den Aquaeductus cochleae in die Schnecke gewandert, und dass die Entzündung längs des Endosteum in der Richtung zur Schneckenspitze langsam fortgeschritten sei. In der Anfangswindung zeigt sich noch ein anderer Rest productiver Entzündung, ein Bindegewebsfaden, welcher aus der Gegend der Zona perforata zum Lig. spirale hinüberzieht.

In der anderen Schnecke der Taubstummen fanden sich die gleichen pathologischen Veränderungen, und zwar mit derselben Abschwächung nach der Spitze zu.

Fig. 14.

Im Anschlusse hieran möchte ich noch 2 Abbildungen hinzufügen, welche sich auf frühere, gemeinschaftlich mit Moos ausgeführte Untersuchungen beziehen. Fig. 14 stellt den Durchschnitt einer ersten Schneckenwindung aus dem Labyrinthe eines Mädchens dar, welches im 4. Lebensjahre unter encephalitischen Erscheinungen erkrankte, und im Alter von 12 Jahren an Gehirnabscess zu Grunde ging*). Ausser den Zerstörungen, welche sich auf die Gebilde des Duct. cochlearis,

*) Der Fall ist im 12. Bande der Zeitschr. f. O. p. 96ff. ausführlich mitgetheilt.

die Nerven innerhalb der Lamina spiralis ossea und die Ganglienzellen im Rosenthal'schen Kanale beziehen, von welchen nur noch Spuren übrig geblieben sind, sieht man als Zeichen stattgehabter productiver Entzündung in der Scala vestibuli ein knöchernes Maschenwerk von dem verdickten Endosteum ausgehend, dessen Lücken von unverknöchert gebliebenem Bindegewebe ausgefüllt sind; in der Scala tympani finden sich ähnliche Producte, doch überwiegt hier das Bindegewebe. Die oberen Windungen waren frei von Neubildungen, enthielten jedoch noch Detritusmassen, von früherer Zellenanhäufung herrührend; auch waren die Nerven der zweiten und dritten Windung erhalten geblieben. Die bedeutendsten Veränderungen fanden sich auch hier in der unteren Windung vor, und es erscheint höchst wahrscheinlich, dass der Entzündung erregende Stoff auch in diesem Falle von der Schädelhöhle aus eingedrungen war.

Fig. 15.

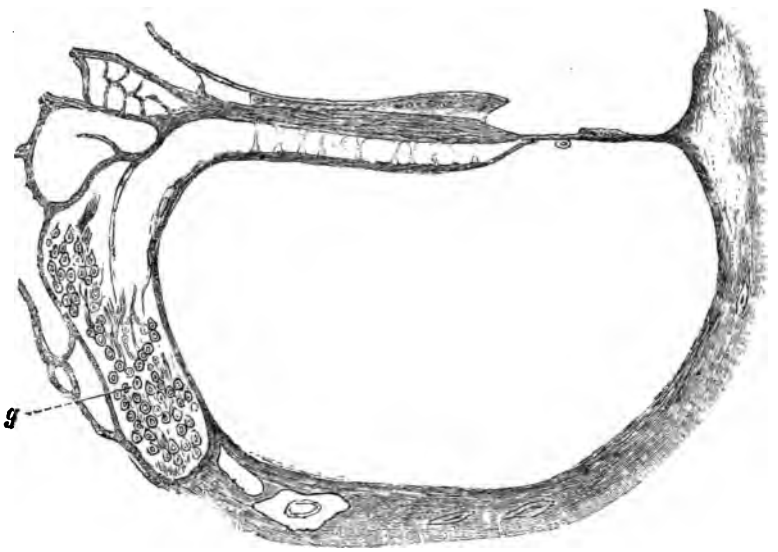

g Ganglienzellen im Rosenthal'schen Kanal.

Fig. 15 entspricht einem Präparate aus der ersten Schneckenwindung eines Taubstummen, über dessen Vorgeschichte nichts bekannt war. Das Corti'sche Organ ist zu einem niederen Zellhaufen geschrumpft, die Nerven innerhalb der Lamina spiralis ossea sind gänzlich geschwunden, erst in Mitten der zum Theil atrophirten Gangliengruppe werden einige Nervenfasern wieder sichtbar. Reissner'sche und Corti'sche Membran fehlen. In den oberen Windungen waren die Veränderungen wiederum geringer, ein Zusammenhang der Labyrinthentzündung mit einer stattgehabten intracraniellen Erkrankung daher wahrscheinlich.

Habermann[29]) berichtete ferner vor Kurzem über den Befund im rechten Gehörorgane einer 50jährigen Taubstummen, welcher mit Wahrscheinlichkeit gleichfalls auf Erkrankung an Cerebrospinalmeningitis zurückgeführt werden konnte, da die Nerven und Ganglienzellen in der basalen Windung zerstört, in der mittleren vermindert waren, und an Stelle des Corti'schen Organs der Anfangswindung nur ein niederes Pflasterepithel gefunden wurde. Die Nervenatrophie nahm aber nach der Spitze der Schnecke zu ab, das Corti'sche Organ wuchs an Umfang, und in der Spitzenwindung zeigten Nerven und Corti'sches Organ wieder normales Verhalten. Von Interesse ist auch die Betheiligung des Lig. spirale, welches in der basalen und mittleren Windung stellenweise Schwund des Gewebes und Lückenbildung zeigte (vgl. p. 94). Die productive Entzündung hatte Neubildung von Bindegewebe inner-

halb der Lamina spiralis ossea der basalen Windung, Adhäsionen zwischen dem Lig. spirale und der Membran des runden Fensters, sowie partielle Verdickungen am Endosteum des Vorhofs hinterlassen. Es fanden sich ausserdem die Residuen chronisch-eitriger Mittelohrentzündung, doch konnte ein Uebergang der Entzündung von der Trommelhöhle aus auf das Labyrinth ausgeschlossen werden.

In neuester Zeit sind von F. Schultze[21]) Untersuchungen hinsichtlich der Gehörorgane eines im Alter von 13 Jahren an Tuberculose verstorbenen Mädchens veröffentlicht worden, welche, in Gemeinschaft mit Küttner unternommen, unser Interesse in hohem Grade in Anspruch nehmen. Das Mädchen war im Alter von 8 Jahren mit Fieber, Kopfweh, Erbrechen, Obstipation erkrankt, und am 3. Tage der Erkrankung ertaubt. Die Meningen zeigten allerdings keine Residuen überstandener Entzündung, und die Hirnnerven waren, mit Ausnahme der Nervi acustici, von normaler Beschaffenheit. Vom Corti'schen Organ liess sich nichts mehr auffinden; die Hohlräume der Schnecke und halbzirkelförmigen Kanäle waren mit osteoidem Bindegewebe ausgefüllt. Querschnitte durch die N. acustici (Weigert'sche Färbung mit Hämatoxylin) ergaben Atrophie etwa der Hälfte des Acusticusstammes. Hier fehlten die Markscheiden und Axencylinder vollständig, und waren durch Gliagewebe ersetzt. Es ist von besonderem Interesse, dass Schultze diese Atrophie bis zum Eintritt der inneren Wurzel in die Medulla oblongata verfolgen konnte. Dann hörte sie ziemlich plötzlich auf. „Sämmtliche als Acusticuskerne angesprochenen Ganglienzellenanhäufungen waren überall intact."

Schultze wägt die Gründe für und gegen die Annahme einer Otitis labyrinthica im Sinne Voltolini's mit Rücksicht auf den vorliegenden Fall ab, erwähnt die Bedenken, welche sich hier der Voraussetzung einer Cerebrospinalmeningitis entgegenstellen, und regt die Frage an, ob nicht im Kindesalter, welches ja die grösste Zahl derartiger Fälle von Ertaubung liefert, auch die Poliomyelitis acuta zu Labyrinthentzündungen Veranlassung geben könne. Die genannte Krankheit tritt oft mit unbestimmten Erscheinungen von Unbehagen, Uebelkeit und Kopfweh auf, welche im Beginn keine bestimmte Diagnose hinsichtlich des Sitzes der Affection gestatten. Allerdings dürfte auch hierbei das Hinzutreten eines gewissen Grades meningitischer Entzündung zu dem encephalitischen Processe die Bedingung sein, unter welcher die Affection mittelst des Viaductes der Nervi acustici in die Labyrinthe fortgeleitet werden könnte. Verf. weist darauf hin, dass die Entzündungserreger der Poliomyelitis acuta und der Cerebrospinalmeningitis vielleicht in näherer Beziehung zu einander stehen könnten, eventuell identisch seien. Aus diesem Grunde ward der Fall hier angereiht.

Larsen und Mygind[88]) berichten über folgenden Fall: Ein $2^1/_2$jähriger Knabe, dessen älterer Bruder vor einigen Monaten unter cerebralen Erscheinungen ertaubt und später taubstumm geworden war, erkrankte unter heftigen, stundenlang dauernden Convulsionen, Kopfschmerz und Verstopfung, war 8 Wochen lang bettlägerig, und hatte nach Beendigung der Krankheit gleichfalls das Gehör verloren. Zu derselben Zeit war ein 10jähriges Nachbarskind unter „typhösen" Symptomen taub geworden. Der Knabe starb als Taubstummer im Alter von 27 Jahren an Tuberculose. Die Section des rechten Felsenbeins ergab folgendes: das Mittelohr zeigt unwesentliche Veränderungen mit Ausnahme der Labyrinthwand, an welcher man das Foramen ovale spaltförmig verengt sieht. An Stelle der fehlenden Steigbügelplatte findet sich bindegewebiger Verschluss des Fensters. Die halbzirkelförmigen Kanäle sind in neugebildeter Knochenmasse untergegangen, der Vorhof ist allseitig verengt, die Säckchen sind zerstört. Von der Cochlea sieht man nur eine Andeutung der ersten Windung, die übrigen sind von einer kreideweissen knöchernen Masse eingenommen, welche sich deutlich von der Schneckenkapsel abgrenzt. Aquaeductus cochleae et vestibuli sind an der Peripherie sichtbar, endigen aber blind. Der N. facialis erscheint normal. Das linke Felsenbein zeigt dieselben Veränderungen.

Beide Hörnerven sind verdünnt, der linke stärker als der rechte. Der N. vestibuli besteht nur noch aus einem dünnen, bindegewebsartigen Faden; der N. cochleae endigt blind im Knochen. In einem Viertheile des Nerven zeigen die wenigen noch erhaltenen Nervenfasern verbreiterte Markscheiden und Axencylinder, während die Hauptmasse aus Bindegewebe besteht. In dem grösseren Abschnitte sind die Nervenfasern von nahezu normaler Beschaffenheit, obgleich auch hier das Binde-

gewebe stärker als in der Norm entwickelt ist. Im Gehirn fand man Abplattung der untersten Frontalwindung sowie der anstossenden Inselwindungen, keine Veränderungen der Meningen. Trotz des letzteren Umstandes schliessen die Verff. wohl mit Recht aus dem nahen Zusammentreffen der Ertaubung der Geschwister und des Nachbarkindes, welche jedesmal mit cerebralen Symptomen begann, dass es sich in allen 8 Fällen um Meningitis cerebrospinalis gehandelt habe, welche die Labyrinthe zerstörte, in den weichen Hirnhäuten dagegen keine Spuren hinterliess.

Die durch Cerebrospinal-Meningitis entstandene Labyrinthentzündung wird sich ohne Zweifel in schweren Fällen auf die Schleimhaut der Trommelhöhle fortpflanzen können. Heller berichtet über gleichzeitige Trommelhöhlenentzündungen, Habermann sah das Lig. annulare der Steigbügel-Vorhofverbindung bei seinem Patienten zerstört. Andererseits kommt es vor, dass der entzündliche Process von der Schädelhöhle aus, mit Umgehung des Labyrinthes, durch die Fortsätze der Dura mater direct in das Mittelohr geleitet wird. Ein derartiger Fall ist von Moos [22]) mitgetheilt worden. Es handelte sich um Anschwellung der Trommelhöhlenschleimhaut und Bildung eines serösen Exsudates. Die Labyrinthe waren frei geblieben. Moos erwähnt einen analogen, von Klebs beschriebenen Fall, in welchem jedoch nach fast vierwöchentlichem Bestehen der meningitischen Erkrankung bereits die Ausgänge der Trommelhöhlenentzündung in Form von bindegewebigen Strängen gefunden wurden. Das Labyrinth soll auch in diesem Falle frei geblieben sein.

Die beiden folgenden Befunde Politzer's werden hier nur mit Rücksicht auf die Analogie der Ausgänge labyrinthärer Entzündung mitgetheilt; der Ursprung der Entzündung selbst wird von dem Autor in diesen Fällen als unabhängig von intracranieller Erkrankung aufgefasst.

Politzer [23]) fand nämlich Verknöcherung der Labyrinthe eines im 18. Lebensjahre an Peritonitis verstorbenen Knaben, welcher im Alter von $2^1/_2$ Jahren eine 14tägige fieberhafte, durch wiederholte eklamptische Anfälle markirte Erkrankung durchgemacht hatte, zu welcher eitriger Ausfluss aus beiden Ohren, und vollständige Ertaubung hinzugetreten war. Der Ohrenfluss soll bis zum 7. Jahre angedauert haben. Die Schnecke war von neugebildetem Knochengewebe vollständig ausgefüllt, der Vorhof durch endostitische Entzündung und Wucherung verengt, die Bogengänge durch Knochenneubildung unkenntlich gemacht. Die Hörnerven erschienen normal, und endeten im Knochengewebe. Politzer weist mit Recht auf die Analogie dieser Verknöcherungsprocesse mit der Sklerosirung des Knochens nach Warzenfortsatz-Entzündungen hin. Den Fall selbst betrachtet der Autor als primäre Labyrinth-Entzündung.

In einem 2. Falle, einen 9jährigen Knaben betreffend, welcher im 4. Lebensjahre während einer 8tägigen, mit Bewusstlosigkeit verbundenen Krankheit ertaubt war, und an Encephalitis starb, fand Politzer linkerseits die Residuen abgelaufener Mittelohreiterung, ferner Atrophie der Nerven innerhalb der Lamina spiralis ossea und Degeneration der Ganglienzellen im Rosenthal'schen Kanale der unteren Windungen. Der von Ganglienzellen freie Theil des Kanales zeigte sich von einem zarten Netzwerke durchsetzt. An Stelle des fehlenden Corti'schen Organes fand sich ein etwas erhöhter Epithelialbelag. Die Acusticuskerne und -Wurzeln waren unverändert.

Die Aehnlichkeit dieser Befunde mit den oben geschilderten Ausgängen labyrinthärer Entzündung ist unverkennbar. Der erste Fall unterscheidet sich nur dadurch von den übrigen, dass der Stamm des Nerven im inneren Gehörgange intact war, wodurch die Fortleitung des Entzündungserregers zum Labyrinth von der Schädelhöhle aus, auf der Bahn des Nerven wenigstens, weniger wahrscheinlich erschien.

Entzündungen des Gehörorganes in Folge diphtheritischer und croupöser Processe.

Die pathologisch-anatomischen Veränderungen, welche das Labyrinth bei diphtheritischen Erkrankungen des Hörorgans betreffen, sind in neuerer Zeit am eingehendsten und sorgfältigsten von Moos [24]) beschrieben worden. Von Interesse ist namentlich, dass Moos in den Felsenbeinen an Diphtherie erkrankter Kinder Streptococcen nachweisen konnte. Es muss daraus geschlossen werden, dass nicht das specifische Krankheitsgift der Diphtherie allein die weiter unten zu schildernden Zerstörungen bedinge, sondern dass auch hier Mischinfectionen oder secundäre Infectionen vorliegen. Moos fand die Streptococcen auch in den Markräumen der Felsenbeinpyramide. Dieser Befund ist wichtig wegen der mehrfach beobachteten Theilnahme des gesammten Felsenbeinknochens an den Affectionen der labyrinthären Weichtheile bei verschiedenen Infectionskrankheiten. Ferner sah Moos die Streptococcen im endolymphatischen und perilymphatischen Raum der Halbzirkelgänge, der Ampullen, im Aquaeductus vestibuli, in Lücken des Felsenbeinperiostes, sowie in Defecten der Nervensubstanz.

Die pathologischen Veränderungen verhielten sich im Grossen und Ganzen in gleicher Weise, wie sie bei der Cerebrospinal-Meningitis bereits beschrieben worden sind. Es handelte sich neben nekrobiotischen Befunden um Neubildungen. Die Blutgefässe zeigten globäre Stase und Thrombose, es hatten vielfach Rupturen derselben stattgefunden, wodurch Blutextravasate in das Periost der Lamina spiralis ossea der Schnecke, und in die Scala tympani erfolgt waren. Ein anderer Theil der Gefässe war zu Grunde gegangen. Die Gefässnekrose bedingte Zerfall der Nervensubstanz; man sah Lücken im Bereiche des Nervus acusticus und seiner Zweige dadurch erzeugt. In den knöchernen Halbzirkelgängen war durch Thrombose der kleinen Periostgefässe Nekrose des Knochens bedingt worden (vergl. meinen ersten Fall von Cerebrospinal - Meningitis). Ueberhaupt spielte das Periost auch in diesen Fällen von Entzündung eine wesentliche Rolle; es zeigte sich zellig infiltrirt, verdickt, stellenweise gefenstert, von Blutkörperchen oder mit Pigment durchsetzt. An anderen Stellen schien die Nekrose stürmisch, und ohne begleitende Eiterbildung erfolgt zu sein

Moos ist der Ansicht, dass die Coccen zunächst eine Gerinnung der Endo- und Perilymphe, sodann eine Ausscheidung und Aneinanderlagerung der Lymphzellen bedingen. Aus diesen Lymphzellen gehen Riesenzellen und Bindegewebsneubildung hervor, welche endo- und perilymphatische Räume schliesslich einnehmen. Als spätere Metamorphose wurde die Umwandlung in Knochengewebe beobachtet.

Auch in den Markräumen des Knochens zeigte sich nekrotischer Zerfall und Neubildung nebeneinander. Leere Markräume wechselten mit solchen, welche von einem Bindegewebsnetz ausgefüllt waren.

Das Mittelohr zeigte in 6 Felsenbeinen 4 mal die einfache, zum

Theil secretorische Form der Mittelohrentzündung, nur in 2 Fällen beginnenden diphtheritischen Process. In einem Falle handelte es sich um Diphtheritis faucium, welche nach Morbillen aufgetreten war.

Moos[25]) hat bereits früher den Obductionsbefund eines Falles von Scharlach-Diphtherie veröffentlicht, welcher ein 8jähriges Mädchen betraf. Ausser eitriger Trommelhöhlenentzündung, Durchbruch von Parotisabscessen in beide äusseren Gehörgänge zeigten sich in beiden Labyrinthen die Säckchen, Ampullen und die häutigen halbzirkelförmigen Kanäle sowie die Lamina spiralis membranacea in hohem Grade eitrig infiltrirt. Im Vorhof fand sich beiderseits Neubildung von Bindegewebe zwischen Periost und Säckchen, gleichfalls mit kleinen Rundzellen und Eiterkörperchen durchsetzt.

In einer kürzlich erschienenen Arbeit berichtet Moos[84]) über Mittelohr-Untersuchungen, welche 6 an Diphtherie verstorbene Kinder betreffen. Die eine Hälfte derselben war von primärer Diphtherie, die andere von Scharlachdiphtherie befallen worden. Die makroskopisch sichtbaren Veränderungen beschränkten sich zum grösseren Theile auf Hyperämie und Anschwellung der Mittelohrschleimhaut, neben seröser Durchfeuchtung der Aussenschichte des Trommelfells. Eitriges Exsudat und Perforation des Trommelfells wurde nicht beobachtet. In einem Falle bestand Nekrose der knorpelig-häutigen Tube. Die mikroskopische Untersuchung ergab wiederum Mikrococcen, namentlich Streptococcen, welche innerhalb der Blutgefässe frei oder in Leukocyten eingeschlossen, in Saftspalten des Bindegewebes, im Innern von Epithelzellen und Knochenkörperchen gefunden wurden. Die Coccen gelangen mittelst der Gefässbahnen oder von der Epithelschichte aus in die Schleimhaut. Letztere ist stellenweise von einem Fibrinnetze durchzogen, und von Leukocyten infiltrirt. Bildung einer Pseudomembran auf der Labyrinthwand hatte nur in einem Falle von Scharlachdiphtherie stattgefunden. Durch Eindringen der Coccen in die Knochenkörperchen wird der Knochen direct geschädigt. In den Binnenmuskeln hatten die Coccen colloide und wachsartige Degeneration der Muskelfasern verursacht, in den Nerven fanden sie sich innerhalb der Schwann'schen Scheiden sowie der Markscheiden.

In 6 Schläfenbeinen dreier an Diphtherie verstorbener Kinder fanden Moos und ich[26]) eitrige Entzündung der Trommelhöhlen mit beträchtlicher Verdickung der Trommelhöhlenschleimhaut, Infiltration mit Blut- und Eiterkörperchen und intensivster Anfüllung der Gefässe. Diphtheritische Auflagerungen waren nicht vorhanden. Bemerkenswerth war auch hier die Fortpflanzung der Hyperämie und zelligen Einlagerung in die von der Trommelhöhlenauskleidung in die Labyrinthwand sowie in die Gehörknöchelchen eindringenden periostalen Gewebszüge, ferner die Theilnahme der in der Nachbarschaft der Trommelhöhle befindlichen spongiösen und pneumatischen Räume an der Hyperämie und zelligen Infiltration. Wir erblickten hierin schon damals die Ursache frühzeitiger Mitbetheiligung des Knochengewebes und raschen Nekrotisirens der Gehörknöchelchen, wie sie bei scarlatinösen und diphtherischen Processen klinisch oft beobachtet wird.

Marian[27]) sah in einem letal verlaufenen Falle von Scarlatina und Diphtherie des Pharynx, der Tonsillen und der Nasenschleimhaut, die linke Trommelhöhle sowie den Gehörgang mit diphtheritischen Membranen besetzt, nachdem das Trommelfell innerhalb 18 Tagen vollständig zerstört worden war.

Hirsch[28]) berichtet über 2 Fälle von Diphtherie des Pharynx und Larynx, von welchen der eine nur mit leichter catarrhalischer Paukenentzündung complicirt war, der zweite die Ablagerung einer zähen, festhaftenden Membran innerhalb der Paukenhöhle erkennen liess. Die stark verdickte Schleimhaut füllte die ganze Trommelhöhle aus; in der Tiefe fand sich schleimig-eitriges Exsudat. Mikroskopisch betrachtet erschien die Membran als fadenförmiges Netzwerk, Blutkörperchen und weisse Blutzellen enthaltend. Nach Weigert'scher Fibrinfärbung wurden Mikrococcen sichtbar. Das Epithel der Schleimhaut war fast ganz verschwunden, das Bindegewebe derselben zeigte grosse, von fibrinösem Exsudate erfüllte Lücken, und enthielt zahllose Eiterzellen. Ueberall das Bild des nekrobiotischen Zerfalls.

Loring[29]) beobachtete in einem rasch letal verlaufenen Falle von Leptomeningitis und rechtsseitiger Paukenhöhlenentzündung eine croupöse Membran, welche aus Fibrinfäden, Eiterzellen, Flimmerepithel, Detritus und rothen Blutkörperchen bestand,

und gleichfalls Mikrococcen enthielt. Die Schleimhaut zeigte den gewöhnlichen Befund der eitrigen Entzündung, die fibrinöse Masse drang aber nicht in das Gewebe derselben ein, die Membran liess sich daher leicht ablösen. Im Uebrigen bestand keine Complication mit Croup anderer Organe.

Katz[30]) untersuchte die Hörorgane zweier an Diphtherie verstorbener Kinder. In der rechten Paukenhöhle des einen Kindes fanden sich neben der gewöhnlichen Anschwellung der Schleimhaut, Ulcerationen derselben, sowie acute Caries an den Gehörknöchelchen und an der Labyrinthwand, also nekrotische Vorgänge. Das rechte Labyrinth war nach erfolgtem Durchbruch des diphtheritischen Processes in den Vorhof vollständig untergegangen; durch Ueberleitung der Entzündung auf die Schädelhöhle war Meningitis entstanden, welche dann das linke Labyrinth in Mitleidenschaft gezogen hatte. Die Anfangswindung der linken Schnecke war mit nekrotischen Massen, die übrigen Windungen mit Eiter erfüllt, das Corti'sche Organ grösstentheils gut erhalten. Das linke Mittelohr erwies sich dagegen nur mässig entzündet. Im zweiten Falle fand sich nur im rechten Labyrinthe, und zwar im Vorhofe und in den Schneckenwindungen fibrinöses Exsudat und reichliche Eiterbildung, besonders auf der Reissner'schen Membran. Im linken Mittelohre zeigten sich die gewöhnlichen anatomischen Veränderungen einer perforativen Entzündung. Die Trommelhöhlenschleimhaut enthielt zahlreiche Streptococcen.

Stocquart[31]) berichtete über 10 Fälle von letal verlaufenem Larynxcroup. Bei 4 Kindern fand eine post mortem Untersuchung der Hörorgane statt. Ein Mal fand sich nur Congestion der Tubenschleimhaut, ein anderes Mal Congestion der Trommelhöhlenschleimhaut, im dritten und vierten Falle war die rechte Trommelhöhle von Eiter und einer Pseudomembran angefüllt, im 3. Falle ohne Betheiligung des Nasenrachenraumes, im 4. Falle mit Ergriffensein des letzteren und der knöchernen Tube. Der 3. Fall spricht also wiederum für die Möglichkeit des Hineinschleuderns septischen Materials in die Trommelhöhle (Bezold) ohne dass eine Läsion der Tuben dabei stattfindet.

Aus früherer Zeit sind Befunde croupöser Paukenhöhlenentzündung bereits von Wendt und Küpper verzeichnet. Die Patientin Küpper's war übrigens an Diphtherie des Rachenraumes zu Grunde gegangen. Der Fall ist bei den Erkrankungen der Tube schon erwähnt.

Die Otitis im Zusammenhange mit Masern.

Die Erkrankungen des Hörorgans, welche im Verlaufe der Masern auftreten, gelten im Allgemeinen als leichtere Formen der Mittelohrentzündungen, bei welchen in der Mehrzahl der Fälle ein seröses oder serös-schleimiges Exsudat gebildet wird, welches, ohne Perforation des Trommelfells zu verursachen, resorbirt werden kann, oder es kommt zu serös-purulenten Ergüssen mit nachfolgender, gewöhnlich nur kleiner Perforation des Trommelfells, welche sich meistentheils bald wieder schliesst.

Je nach der Schwere der Epidemie, oder in Folge von Complicationen mit Diphtherie kommen jedoch auch bei den Masern eitrige Entzündungen vor, welche zu gefährlichen Mittelohrerkrankungen oder zu Panotitiden führen können. Die procentischen Verhältnisse der ernsteren Erkrankungen an Otitis bei Masern stellen sich daher selbstverständlich bei weitem ungünstiger, wenn man nur die Todesfälle in Rechnung zieht, bei welchen meistentheils Complicationen mit Pneumonien und Meningitiden das letale Ende herbeiführen, Fälle, in welchen demnach wahrscheinlich Mischinfectionen stattgefunden haben. So fand Tobeitz[32]) unter 22 an Masern verstorbenen Kindern 17 mal (77,3 pCt.) Röthung und Schwellung der Trommelhöhlenschleimhaut, nicht selten Zerstörungen

bis zum Knochen, Ausfüllung der Trommelhöhle mit schleimig-eitrigen oder jauchigen Massen. Ohne Zweifel wird in derartigen Fällen eine entsprechende Betheiligung des Labyrinthes nicht selten vorkommen.

Blau[33]) berechnete, dass 2,5 pCt. seiner sämmtlichen Ohrenkranken ihr Leiden auf Masern zurückführten. Aus einer Zusammenstellung sämmtlicher klinischen und poliklinischen im Archiv für Ohrenheilkunde veröffentlichten Berichte ergab sich demselben Autor für Masern als mittlere Zahl 3,1, für Scharlach 5,2 pCt. Blau betrachtet mit Tobeitz die Ohrerkrankungen bei Masern als direct exanthematische Affectionen der Mittelohrschleimhaut. Wagenhäuser[34]) findet, dass der Beginn der Otitiden meist erst in die Periode der Desquamation falle. Derselbe sah immer starke Secretion innerhalb der Nase und des Nasenrachenraumes und vermuthet daher Fortleitung des Processes per tubas. Es unterliegt keinem Zweifel, dass viele Fälle von Otitis erst nach Ablauf des Masernprocesses unter erneutem Fieber beginnen.

Ein interessanter Fall schwerer Panotitis im Verlaufe von Masern ist von Moos[35]) in sorgfältigster Weise untersucht worden. Es handelte sich um einen 3jährigen Knaben, welcher nach 7tägiger Beobachtung unter hinzugetretener Pneumonie verstorben war. Bei unversehrten Tuben enthielten die Trommelhöhlen ein gelatinöses Exsudat. Die bis zu 3 mm verdickte Schleimhaut hüllte die Gehörknöchelchen vollkommen ein. Die Gefässe derselben waren grösstentheils thrombotisch verstopft oder obliterirt, an anderen Stellen zerrissen; dem entsprechend zeigten sich ausser Blutextravasaten mancherlei Befunde, welche der regressiven Metamorphose, namentlich der colloiden Degeneration, angehörten.

Im Labyrinthe fanden sich verschiedene Zerstörungen, welche Moos auf die Einwanderung von Streptococcen zurückführen konnte; es handelte sich also abermals um eine Mischinfection, resp. um secundäre Infection. Die Coccen wirkten in zwiefacher Weise nekrotisirend auf die Gewebe, einmal direct ertödtend, namentlich auf die Nervensubstanz, ausserdem indirect, indem sie eine Verfettung der Gefässendothelien und dadurch Thrombenbildung bedingten, welche die mannigfachsten Ernährungsstörungen bis zum völligen Untergang der Ernährungsbezirke zur Folge hatten. Ausführlich werden überall die Vorgänge regressiver Umwandlung, die hyalinen, colloiden und wachsartigen Producte des Gewebszerfalles (letztere neben colloider Degeneration in den Bündeln des Musculus stapedius) beschrieben. Das Periost war stellenweise nekrotisch zerfallen, der von demselben bedeckt gewesene Knochen cariös. Im Uebrigen erlitt der Knochen durch Verstopfung der Gefässe in den Havers'schen Kanälchen Ernährungsstörungen. In der Schnecke erwiesen sich die Gefässe des Ligam. spirale durch Thrombenbildung verstopft, wodurch das Ligament wiederum mancherlei Nutritionsstörungen erfahren hatte. Die Corti'sche Membran zeigte Lageveränderungen, das Corti'sche Organ war theils hyalin degenerirt, theils gänzlich zerfallen oder geschwunden. Die Epithelien der Cristae und Maculae in Ampullen und Säckchen, die zellige

Bekleidung der Säckchen liessen beginnenden oder vollendeten Zerfall erkennen.

Moos fand die Streptococcen in den Markräumen des Knochens, in den Havers'schen Kanälen, innerhalb der endo- und perilymphatischen Räume der Halbzirkelgänge, im hyalin entarteten Periost, sowie zwischen den Blättern der Lamina spiralis ossea.

Die aufgefundenen Organismen unterschieden sich morphologisch nicht von den im Labyrinthe bei diphtheritischen Erkrankungen nachgewiesenen und stimmten auch hinsichtlich der thrombosirenden Wirkung auf die Gefässe und der direct nekrotisirenden Schädigung der Gewebe mit jenen überein. Moos ist jedoch der Ansicht, dass in biologischer Hinsicht eine Differenz in der Wirkung beider Coccenarten stattgefunden habe, weil in dem Falle von Masernerkrankung nur Nekrose und keine Tendenz zur Neubildung bemerkbar war.

Erkrankungen des Gehörorganes durch Syphilis.

Die pathologisch-anatomischen Untersuchungen der Gehörorgane in Fällen von Syphilis sind im Vergleich mit den klinischen Beobachtungen luetischer Ohrerkrankungen spärlich zu nennen. Ausser den schon früher erwähnten Veränderungen, welche die Syphilis an den äusseren Ohrtheilen zu Wege bringt, sind Mittelohrbefunde bekannt, welche sich kaum von den gewöhnlichen katarrhalischen, skerotischen oder eitrigen Entzündungsresiduen unterscheiden. Dasselbe gilt auch für cariöse, auf luetischer Basis beruhende Knochenaffectionen. Charakteristisch für Syphilis scheinen periostitische, mit nachfolgender Hyperostose oder Exostosenbildung einhergehende chronische Entzündungen der Felsenbeine und labyrinthären Hohlräume zu sein, wodurch Verengerungen resp. Verschluss der letzteren bedingt werden können. Zeissl[36]) erwähnt Verengerung des Meatus auditorius int. durch Periostitis ossificans syphilit., welche Lähmung des N. acusticus herbeiführen könne. Schwartze[37]) fand in einem der Syphilis verdächtigen Falle Synostose des Stapes, wallartige Knochenneubildung um die Peripherie seiner Fussplatte und Verengerung des Vorhofs. Derselbe Autor entleerte durch Paracentese aus den Trommelhöhlen luetisch Ohrkranker zähschleimige, auffallend goldgelbe Exsudate.

Moos[38]) fand bei einem 37jährigen syphilitischen Individuum, welches an intensiven subjectiven Geräuschen, Schwindel und Hörstörungen gelitten hatte, Verdickung des Periostes im Vestibulum, Hyperplasie des Bindegewebes zwischen häutigem und knöchernem Labyrinthe, und kleinzellige Infiltration. In einem anderen, ein 49jähriges Frauenzimmer betreffenden Falle von Ertaubung, sah Moos[39]) gleichfalls die Ausgänge adhäsiver Entzündung zwischen Periost, Säckchen und halbzirkelförmigen Kanälen, nebst Ablagerung von Kalkconcrementen.

Bei einer 32jährigen Frau, welche wegen constitutioneller Syphilis abortirt und eine Schmierkur durchgemacht hatte, dann an acuter purulenter Meningitis gestorben war, fand Schwartze[40]) acute eitrige

Labyrinthentzündung ohne Betheiligung des Mittelohres. Das Labyrinth enthielt serös-eitrige Flüssigkeit, Utriculus und Sacculus waren stark geschwollen, eitrig infiltrirt. Ueberall starke Füllung der Gefässe; in den Ampullen kleine Blutextravasate. Kein Eiterbelag an den Nervenstämmen. Der Autor betrachtet diesen Fall als primäre Labyrinthentzündung.

Gradenigo[41]) theilt einen Fall von Verknöcherung beider Labyrinthe mit und führt denselben gleichfalls auf primäre Labyrinthentzündung zurück. Es handelte sich um ein fünfzehnjähriges, an Tuberculose verstorbenes Mädchen. Die Weichgebilde des Labyrinthes waren vollständig zerstört, die Hohlräume desselben mit Knochen- und Fasergewebe ausgefüllt. Links war keine Spur von Bogengängen mehr zu entdecken. Die Nerven im innern Gehörgang zeigten sich gut conservirt und waren bis in den Modiolus und die neugebildeten Knochenlamellen hinein zu verfolgen. Die Läsionen innerhalb der beiden Schnecken waren auch in diesem Falle am intensivsten in der Anfangswindung sichtbar, während man in den oberen Windungen keine Neubildung, dagegen noch Spuren der Lamina spiralis ossea, und rechterseits auch der Membrana basilaris auffand. Gradenigo nimmt an, dass die Entzündung im Vorhofe ihre grösste Intensität erreichte, und sich von dort aus in die Bogengänge und Schnecke, mit abnehmender Stärke gegen deren obere Windungen, fortsetzte.

Im linken Felsenbeine zeigten sich ausserdem die Folgezustände schwerer chronisch-eitriger Mittelohrentzündung. Das rechte Mittelohr und äussere Ohr waren unversehrt.

Auf Grund klinischer Beobachtungen gelangt Gradenigo zu dem Schlusse, dass die anatomisch nachgewiesene primäre Otitis in diesem Falle durch hereditäre Syphilis bedingt worden sei.

In Fällen von inveterirter Syphilis findet man auch die Nerven und Ganglienzellen zum Theil degenerirt oder zerstört, vielleicht durch Uebertragung des Krankheitsgiftes auf das die Nervenkanäle auskleidende Gewebe, vielleicht auch durch direct nekrotischen Zerfall. Man wird in den veralteten Fällen von Lues zu berücksichtigen haben, dass die Patienten häufig durch Complicationen mit Mercurialismus und Tuberculose zu nekrotischem Zerfalle der Gewebe geneigt sind. Politzer[42]) beschrieb Atrophie und Zerfall der Ganglienzellen im Rosenthal'schen Kanale der Schnecke bei einem 50jährigen, seit zehn Jahren tauben, an Syphilis leidenden Manne. Moos und ich[43]) constatirten ausser Blutextravasaten innerhalb der Nervenstämme gleichfalls Lücken in der Ganglienmasse des Rosenthal'schen Kanales und Atrophie der Acusticusfasern zwischen den Blättern der Lamina spiralis ossea, namentlich der ersten Windung; ferner eine beträchtliche Lücke in den Durchschnitten des N. facialis, endlich Defecte im Nervenepithel der linksseitigen oberen Ampullen.

Im Uebrigen waren die Gebilde der endolymphatischen Räume verhältnissmässig gut erhalten geblieben, obwohl auch im Knochen selbst grössere nekrotische Zerstörungen gefunden wurden. Man sah Hohlräume, theils mit einem faserigen Gerüste, theils mit Blutkörper-

chen, Fett und Detritusmassen ausgefüllt, im Knochen entstanden, und die Markräume durch Schwund der Zwischenwände erweitert. Das Periost des Promontorium war verdickt, von cavernösem Bau; zu der vorgewölbten Membran des runden Fensters zogen zahlreiche Bindegewebsfäden von der Schleimhaut der Fensternische hinüber. Es zeigten sich also auch hier die Ausgänge regressiver und progressiver Processe nebeneinander.

Bei der Untersuchung der Felsenbeine eines Taubstummen fanden Moos und ich [44]) Veränderungen, welche mit grosser Wahrscheinlichkeit auf syphilitische Dyskrasie zurückgeführt werden konnten. Dieselben bestanden in Verdickung des Periostes, Sklerosirung des Warzenfortsatzes, Hyperostose der knöchernen Gehörgänge, der Labyrinthwand nebst Stapesplatte, des Tegmen tympani, sowie des Trommelhöhlenbodens. Die Entkalkung hatte ungewöhnlich lange Zeit gedauert. Daneben zeigten sich pathologische Hohlräume in der Vorhofswand, sowie in den Schneckenkapseln, welche käsige Massen, Eiterkörperchen, Körnchenzellen, Blutgerinnsel und Pigment enthielten. An der Stapesplatte erschienen neben dem Befund der Knochenverdickung cariöse Stellen. Auf der linken Seite war das Foramen ovale in einen schmalen Spalt verwandelt, welchen der Facialiscanal weit überragte. Die Gebilde der linken Schnecke waren der Form nach erhalten geblieben, in der rechten Schnecke sah man stellenweise das Corti'sche Organ unzerstört, an anderen Präparaten nur noch die inneren Pfeiler und unregelmässige zellige Massen. Innerhalb der häutigen halbzirkelförmigen Kanäle zeigten sich die Papillen stark entwickelt, und weit in das Lumen vorragend. Beide Trommelhöhlen boten das Bild chronisch-eitriger perforativer Entzündung; der linke Hammerkopf war cariös.

Der von mir [45]) publicirte rechtsseitige Labyrinthbefund bei einem an Tuberculose verstorbenen 17jährigen Manne, welcher mit doppelseitiger Missbildung der Ohrmuscheln und Halskiemenfisteln behaftet war, stimmte in vieler Beziehung mit den pathologischen Veränderungen der beiden letzten Fälle überein, so dass ich denselben gleichfalls als von Syphilis abhängig betrachten möchte. Ausser chronisch eitriger Mittelohrentzündung, cariösen Defecten der beiden ersten Gehörknöchelchen, fanden sich überall die Residuen periostitischer und hyperostotischer Processe, welche letztere zu Verschiebungen und zur Verengerung von Nervenkanälen und labyrinthären Hohlräumen geführt hatten. Das Foramen ovale war knöchern verschlossen, der Stapes fehlte, die knöchernen und häutigen Bogengänge erschienen von abnorm kleinem Kaliber, letztere waren durch Bindegewebsneubildungen mit dem Endosteum der knöchernen Kanäle verbunden. Die Membran des runden Fensters zeigte sich theilweise verknöchert, das runde Fenster selbst verengt. Die runde Form der Schneckentreppen war durch den hyperostotischen Process zum Theil verloren gegangen, die Durchschnitte derselben erschienen daher eckig. Die Gebilde des Ductus cochlearis waren mit Ausnahme jener der Anfangswindung zukommenden erhalten geblieben. Der Utriculus zeigte an seiner Innenwand an mehreren Stellen papillenartige Vorsprünge, das Periost des Vorhofs viel Pigment. In der verdickten knöchernen Wandung, welche den Vorhof von der Trommelhöhle trennte, fand sich ein grösserer Hohlraum, welcher mit einem bindegewebigen Fasernetz, mit Rundzellen und Detritusmassen ausgefüllt war. Der N. facialis bis zum Ganglion geniculi sowie das Ganglion selbst waren untergegangen, und durch Bindegewebe ersetzt. Jenseits des Ganglion erschien auf den Durchschnitten wieder ein kleiner, von abnorm dicker Bindegewebsschicht umhüllter Nervenquerschnitt,

welcher nur aus den vom N. petrosus superficialis major herstammenden Fasern bestehen konnte.

Auch in diesem Falle waren demnach die Gebilde der endolymphatischen Räume erst in zweiter Linie durch die Erkrankung benachtheiligt worden, welche vorwiegend durch entzündliche Vorgänge am Endosteum eingeleitet zu sein schien. Hyperplasie und Zerstörung bestanden neben einander.

In neuerer Zeit hat Kirchner[46]) in einem Falle von tertiärer Syphilis, in welchem die Trommelhöhlen ein blutig-wässeriges Exsudat enthielten, die Schleimhaut derselben mässig verdickt war, Veränderungen an den Blutgefässen gefunden, wie solche von Heubner an den Hirnarterien luetisch Kranker beschrieben worden sind. In der Umgebung der Gefässe fand sich eine kleinzellige Infiltration, welche zugleich die ganze Gefässwand durchdrang, ausserdem Verfettung und Pigmentirung der Endothelien. Aus dem zelligen Infiltrate war an anderen Stellen bereits Bindegewebe entstanden, welches Sklerosirung und Obliteration der Gefässe bedingt hatte. Auf dem Promontorium fanden sich linsenförmige, aus periostitischer Entzündung hervorgegangene Knochenneubildungen. Auch die Havers'schen Kanäle waren an dem entzündlichen Processe durch kleinzellige Infiltration, Bindegewebsneubildung und Knochenauflagerung betheiligt. Ferner fanden sich grössere und kleinere, mit Detritus erfüllte Höhlenbildungen in der Labyrinthwand, welche durch Mortification der Gewebe in Folge von Gefässobliteration entstanden waren.

Tuberculose.

Erkrankungen der Hörorgane kommen bei tuberculösen Individuen ziemlich häufig vor, doch besteht die Mehrzahl dieser Erkrankungen in einfachen, nicht eitrigen entzündlichen Processen oder deren Folgezuständen, und bei diesen lässt sich meistentheils nicht entscheiden, ob das Ohrleiden in directe Beziehung zur Allgemeinerkrankung gebracht werden dürfe, oder ob dasselbe auf Complicationen, welche durch andere Infectionsträger verursacht sein könnten, beruhe. Wir besitzen allerdings nur wenige statistische Angaben über die Häufigkeit tuberculöser Ohrerkrankungen, das vorhandene Material scheint aber dafür zu sprechen, dass die Bedingungen für tuberculöse Infectionen der Hörorgane, insofern dieselben zu zerstörenden, eitrigen Processen führen, nicht sehr günstige sein müssen. So fand E. Fränkel[47]) bei 50 Sectionen von Phthisikern die Hörorgane 16 mal erkrankt, 8 mal mit Betheiligung des Nasenrachenraumes, und ebenso oft ohne dieselbe. Unter den 16 otitischen Affectionen wurde jedoch nur 3 mal eitrige Entzündung constatirt. In den übrigen 13 Fällen handelte es sich 8 mal um Trommelhöhlenentzündung mit schleimigem Exsudate, 5 mal um sklerosirende Processe und Ausgang in adhäsive Bildungen. Berücksichtigt man ferner, dass Fränkel unter den 50 Obductionen 21 mal den Nasenrachenraum und zwar grösstentheils mit Bildung von Geschwüren erkrankt fand, welche mehrere Male sogar die Tubenwülste und den Eingang in die Tuben ergriffen hatten, ohne dass die Trommel-

höhlen mitbetheiligt waren, so ergiebt sich daraus allerdings, dass die Ansiedlung von Tuberkelbacillen in der Trommelhöhlenschleimhaut im Verhältniss zur Häufigkeit der Phthise seltener ist, als gewöhnlich angenommen wird.

Damit stimmen auch die statistischen Angaben Moldenhauer's[48]) überein, welcher für die eitrigen Entzündungen der Phthisiker einen noch kleineren Procentsatz fand als Fränkel. Unter 294 Fällen von Phthisis mit letalem Ausgange, welche auf der Wagner'schen Klinik in Leipzig beobachtet worden waren, fand sich nur 7 mal Ohreiterung notirt. Im Ganzen waren bei 28 dieser Kranken Notizen über Herabsetzung der Hörschärfe eines oder beider Ohren vorhanden. Ohne Zweifel würde letztere Zahl bei anatomischer Untersuchung der Hörorgane, namentlich in Bezug auf Residuen abgelaufener Processe höher ausgefallen sein; immerhin bleibt die geringe Zahl eitriger Entzündungen sehr bemerkenswerth. Dazu kommt noch, dass nicht jede bei tuberculösen Patienten vorkommende Ohreiterung bacillärer Natur sein muss. Thatsache ist ferner, dass die charakteristischen tuberculösen Mittelohrprocesse sich oft erst in den letzten Stadien der Phthise manifestiren, dann allerdings zu schnellen und oft tiefgreifenden Zerstörungen führen.

Der schnelle und oft schmerzlose Zerfall des Trommelfells wurde bereits früher erwähnt. Schwartze[49]) sah derartige Zerstörungen in den letzten Stadien der Phthise ohne begleitende Hyperämie und Anschwellung der Trommelhöhlenschleimhaut auftreten und hält dieselben für bedingt durch primäre Tuberculose des Trommelfells. Häufiger findet man jedoch gleichzeitig Ulcerationen an der Schleimhaut der Trommelhöhle, namentlich am Promontorium, Blosliegen des Knochens und cariöse Defecte desselben, cariöse Zerstörungen verschiedenen Grades an den meist kleinen und gracilen Gehörknöchelchen, bis zum gänzlichen Verluste derselben, mit Ausnahme der Steigbügelplatte. Die Eiteransammlung im Mittelohr ist reichlich, rahmartig, enthält zuweilen käsige Bröckel, haftet ausserordentlich zähe in den Vertiefungen des Knochens, und füllt meistentheils das Antrum mastoideum und die demselben zunächst liegenden Warzenfortsatzzellen zugleich aus. Die tuberculöse Caries führt nicht selten zu Zerstörungen innerhalb des Warzenfortsatzes, zu Defecten im Fallopischen Kanale, sowie relativ am häufigsten zur Arrosion des Carotiscanales und der Arterie.

Die reactive Entzündung giebt sich bei längerer Dauer der tuberculösen Ohrerkrankung durch Sklerosirung des Warzenfortsatzes und verschiedener Theile der knöchernen Mittelohrwandungen zu erkennen. Auch der knöcherne Gehörgang kann sich an der Hyperplasie betheiligen. Immer überwiegt jedoch die zerstörende Macht des Krankheitsgiftes über die schützenden Erzeugnisse der productiven Entzündung, so dass nur in den allerseltensten Fällen eine Heilung zu Stande kommt. Zuweilen finden sich derartige Zerstörungen nur auf einer Seite, während das andere Ohr die Spuren frischer, nicht eitriger Entzündung oder deren Ausgänge, wie Adhäsivbildungen, Verdickungen der

Schleimhaut und Trommelfelltrübungen zeigt, eventuell nur durch Hyperämie an der Allgemeinerkrankung betheiligt ist.

Nach der Entdeckung des Tuberkelbacillus wurde dieser zuerst von Eschle [30]) im eitrigen Sekrete bei Mittelohrentzündungen Tuberculöser nachgewiesen. Weitere Bestätigungen dieses Befundes folgten von Voltolini [31]), später von Nathan [32]). Zugleich wurde aber auch über negative Resultate der Untersuchung in Fällen von Tuberculose berichtet, in welchen Ohreiterung bestand, und das Sputum regelmässig Tuberkelbacillen enthielt. Derartige negative Ergebnisse sind von Gessler [34]), Kanzler [34]) und J. Gottstein [35]) gemeldet worden. Moos und ich vermissten gleichfalls die Tuberkelbacillen in dem von uns beschriebenen Falle von tödtlicher Carotisblutung trotz mehrfacher Untersuchung. Auch Habermann sah keine Bacillen im Sekrete der Otitis media bei einem Tuberculösen, dessen Trommelhöhlenschleimhaut von zahlreichen, bacillenhaltigen Knötchen durchsetzt war. Ein zeitweilig negativer Befund hinsichtlich der Bacillen ist demnach nicht entscheidend für das Wesen bestehender Eiterungen.

Die eingehendsten Untersuchungen über tuberculöse Affectionen der Hörorgane verdanken wir Habermann [36 37]), welcher in neuerer Zeit über 8 histologisch genau untersuchte Fälle berichtet hat. Es handelte sich mit Ausnahme eines einzigen Falles ausser den gewöhnlichen Befunden chronischer Phthise um Miliartuberculose von Unterleibsorganen. Habermann neigt jedoch zu der Ansicht, dass die Uebertragung der Tuberculose auf die Hörorgane nicht durch den Blutstrom erfolge, da die Schleimhäute seltener auf diesem Wege befallen werden, sondern durch Ueberführung der Bacillen mittelst der Eustachischen Tuben. Der Autor nimmt an, dass dieselben sich in der Schleimhaut der Tuben und des Mittelohres einnisten und daselbst zunächst die Bildung von oberflächlichen Knötchen veranlassen, welchen andere, tiefer gelegene nachfolgen, bis zum Knochen und in diesen hineindringend. Die Knötchen zeigen das bekannte Bild der miliaren Tuberkel. Sie finden sich vorwiegend im knöchernen Tubenabschnitt, näher dem Ostium tympanicum, an der inneren Paukenhöhlenwand, im Antrum mastoideum, an der unteren Trommelfellhälfte und in den Schleimhautfalten und Taschen, welche die Gehörknöchelchen umgeben. In frischeren Fällen zeigten sich die versteckteren Partien der Trommelhöhle frei von Knötchen, während dieselben an den exponirteren Stellen nie vermisst wurden. Auch dieser Umstand spricht, nach Habermann, gegen die Invasion des Krankheitskeimes durch die Blutbahn.

Mehrfach wurden cariöse Zerstörungen an der inneren Labyrinthwand, den Gehörknöchelchen, dem Tegmen tympani nachgewiesen; dieselben betrafen in 3 Fällen den Fallopischen Kanal und hatten bald zu Entzündungen der Nervenscheide, zur Tuberkelbildung innerhalb des Nerven, bald zu gänzlicher Vernichtung einer Strecke desselben geführt.

In 3 Fällen hatte der cariöse Process die Labyrinthkapsel durchbrochen, worauf Zerstörung der labyrinthären Gebilde erfolgt war. Die Tuberkelbildung und Zerstörung setzte sich bis in den Grund des

inneren Gehörganges fort und hatte zum Theil auch die Nerven daselbst befallen. Bei längerer Dauer des Leidens zeigte sich auch hier Neubildung von Granulations- und Fasergewebe, in einem Falle sogar beginnende Knochenneubildung. Auch die Bogengänge waren mit Fasergewebe ausgefüllt. Eine relative Heilung der labyrinthären Tuberculose wäre daher gleichfalls in den Bereich der Möglichkeit zu ziehen, und dürfte dabei an die Mittheilung Wendt's [38]) erinnert werden, welcher nach Ausheilung der Caries bei einem Tuberculösen den inneren Gehörgang durch Bindegewebe verschlossen fand.

Habermann nimmt an, dass nach Durchbruch der Labyrinthkapsel der krankhafte Process sich zunächst in den perilymphatischen Räumen ausbreite, und dass die Gebilde der endolymphatischen Räume erst secundär befallen werden.

Fig. 16.

Fig. 16 zeigt einen Schnitt durch die Anfangswindung der linken Schnecke eines 25jährigen, an allgemeiner Tuberculose verstorbenen Mannes. In beiden von mir untersuchten Felsenbeinen fanden sich beträchtliche cariös-nekrotische Zerstörungen. Auf der linken Seite fehlten das Trommelfell, Hammer und Amboss. Die Schleimhaut der Labyrinthwand war zerstört; ein rahmiger eitriger Belag haftete

fest auf dem dünnen, cariös ausgezackten, dem Durchbruche nahen Promontorium und in den Vertiefungen der Labyrinthwand. Am oberen Rande der cariösen Steigbügelplatte hatte eine Perforation stattgefunden; der Vorhof war mit Eiter erfüllt, die Form des Utriculus in demselben noch zu erkennen. Die Ampullen waren fast ganz zerstört. Im knöchernen oberen Bogengsnge zeigte sich feinkörniges Gerinnsel. Die Papillen des häutigen Bogenganges erschienen vermehrt.

In der Abbildung sieht man Eiteranhäufung innerhalb der Schneckentreppen, sowie innerhalb der Gewebe, zugleich aber auch in der Scala tympani ein am Rande derselben mehr concentrisch geschichtetes Gewebe, welches nach der Mitte der Paukentreppe zu in ein feines, aus Fibroblasten entstandenes Netzwerk übergeht. Es handelt sich also neben den erheblichen Zerstörungen wiederum um beginnende Bindegewebsneubildung. (Das Endosteum zeigte sich stellenweise aufgefasert.) Das Corti'sche Organ ist bis auf einen Pfeiler zerstört, Reissner'sche und Corti'sche Membran sind abgelöst.

Der Eiter war in alle Nervenkanäle eingedrungen, bis in den inneren Gehörgang hinein. Der Facialiskanal war an mehreren Stellen durch cariöse Zerstörung eröffnet, und enthielt Eiter. Der Nerv selbst erschien auf dem Querschnitt klein, und zeigte auffallend dicke Bindegewebsscheidewände zwischen seinen Bündeln. Im Endosteum der Nervenkanäle, namentlich im Canalis N. sacculi fanden sich viele phosphorsaure Kalkkonkremente.

Gomperz[87]) fand bei einem 23jährigen, an allgsmeiner Tuberculose verstorbenen Manne das linke Trommelfell zerstört, vom Hammer und Amboss nur noch cariöse Reste, ferner Granulationsbildungen in den Nischen der Fenster, die Labyrinthwandschleimhaut stellenweise verdickt oder fehlend. Die Warzenfortsatzzellen waren mit einer käsigen, feinkörnigen Masse erfüllt. Der Fallopi'sche Kanal zeigte sich von 2 Seiten her eröffnet, die Nervenscheide stark verdickt, von Rundzellen durchsetzt, der Nerv selbst eitrig entzündet. Das Endosteum des Labyrinthes und die häutigen Labyrinthgebilde waren an der Entzündung betheiligt, durch Rundzelleninfiltration verdickt, Sacculus und Utriculus in Granulationsgewebe verwandelt. Die Havers'schen Kanäle der Schnecke zeigten sich erweitert, mit Granulationsgewebe erfüllt, die Scheide des N. cochleae von Rundzellen durchsetzt. Ueber die in der Schnecke beobachtete Depression der Reissner'schen Membran siehe weiter unten p. 121.

In dem mehrfach erwähnten Falle von Arrosion der linken A. carotis int. untersuchten Moos und ich[59]) auch das rechte Hörorgan des betreffenden Kranken, welches bei Lebzeiten gleichfalls functionelle Störungen gezeigt hatte. Wir fanden hier ebenfalls Sklerose des Warzenfortsatzes, des Trommelhöhlendaches und der Labyrinthwand, in der Trommelhöhle bindegewebige Entzündungsresiduen. Bei der Untersuchung des Labyrinthes zeigte sich die Membran des runden Fensters verdickt, auf ihrer Innenseite sah man eine Auflagerung von bröcklig-zelligen Detritusmassen, durch welche auch der Aquaeductus cochleae an einer Stelle verstopft war. Im Vorhofe war eine bindegewebige Strangbildung zwischen zweien seiner Wände bemerkbar, die Ligamenta labyrinthi erschienen verdickt, und endlich fand sich an verschiedenen Stellen reichlich braunrothes und gelbes Pigment. Es hatten also entzündliche Vorgänge an der weichen Bekleidung des Mittelohres sowohl wie des Labyrinthes, und kleine Hämorrhagien stattgefunden. Die Veränderungen der knöchernen Theile deuteten sogar auf eine längere Dauer oder öftere Wiederholung hyperämisch-entzündlicher Processe. Da der Kranke jedoch vor einem Jahre einen Typhus überstanden hatte, so musste die Frage hinsichtlich der Aetiologie der gefundenen Veränderungen unentschieden bleiben. Abgesehen

von der Ursache ist die Theilnahme des labyrinthären Endosteums an der Mittelohraffection immerhin beachtenswerth.

Zaufal[60]) berichtete über einen Fall von primärer Tuberculose des Felsenbeins. Neben cariösen Processen an den Gehörknöchelchen und hyperostotischer Wucherung am Boden der rechten Trommelhöhle, welche den Zugang zum runden Fenster verlegte, fand sich ein abgeschlossener Tuberkelherd innerhalb des Knochens, und zwar im mittleren Drittheil der vorderen Pyramidenfläche, welcher nicht mit den Hohlräumen des Labyrinthes oder der Trommelhöhle in Verbindung stand. Im linken Gehörorgan schien eine Heilung früher bestandener Caries erfolgt zu sein. Bei der Section des 64jährigen Kranken war Lungentuberculose mit Cavernenbildung constatirt worden.

Dass Fälle von wirklicher primärer Felsenbeintuberculose, bevor in anderen Organen Ablagerungen von Tuberkelmaterie stattgefunden haben, beim Menschen vorkommen können, darf nicht bezweifelt werden. Die sichere Priorität der tuberculösen Erkrankung dieses Knochens dürfte jedoch in den meisten Fällen schwer festzustellen sein.

Leukämie.

Wir besitzen in der Literatur 3 Mittheilungen über anatomische Befunde bei leukämischen Ohraffectionen, welchen eine vierte hier angereiht wird. Die erste derselben rührt von Politzer[61]) her und betrifft einen 32jährigen Mann, welcher in der Jugend an eklamptischen Anfällen, linksseitiger eitriger Mittelohrentzündung, im 20. Lebensjahre an Intermittens litt, und im Alter von 23 Jahren eine syphilitische Primäraffection an der Glans acquirirte. Ein Jahr vor seinem Tode ertaubte er plötzlich, dann ging er an lienaler, glandulärer und myelogener Leukämie zu Grunde. Bei der Untersuchung der Gehörorgane zeigte das rechte Mittelohr die Residuen einer einfachen, das linke die einer eitrigen Otitis media. In der rechten Schnecke zeigte sich Knochen- und Bindegewebsneubildung innerhalb der Scala tympani; in der Scala vestibuli der unteren Windung gleichfalls eine mässige Knochenwucherung an der medialen Wand, ausserdem aber auf der Spiralplatte aufliegende Anhäufungen von Lymphzellen. Die Hörnervenfasern erschienen degenerirt, desgleichen die Ganglienzellen im Ganglion spirale. Die knöchernen Bogengänge waren von jungem zellen- und gefässreichem Bindegewebe durchwachsen, das Lumen der häutigen Gänge mit Lymphzellen erfüllt. Aehnliche Zellanhäufungen sah man im rechten Vorhofe, sowie im linken Labyrinthe, wo sich nur Spuren von Bindegewebsneubildung vorfanden.

Die zweite Mittheilung über Ohrerkrankung bei Leukämie lieferte Gradenigo[62]), welcher die Gehörorgane eines 63jährigen, an gemischter, vorwiegend lienaler Leukämie, mit hämorrhagischer Diathese verstorbenen Mannes untersuchte. Patient hatte früher bereits an beiderseitiger Otitis med. gelitten. Der Befund in den Labyrinthen war negativ. In den oberen Partien der Trommelhöhlen fanden sich bindegewebige Neubildungen, und innerhalb dieser die Residuen hämorrhagischer Er-

güsse, sowie frische, aus rothen Blutkörperchen bestehende Extravasate; ausserdem Verdickung und Infiltration der Paukenhöhlenschleimhaut. Gradenigo ist der Ansicht, dass die Gefässe des normalen Hörorgans in Fällen von Leukämie weniger zu Auswanderungen von Leucocyten und Rupturen disponirt seien, als diejenigen des Auges, nimmt aber an, dass die Disposition dafür durch vorangegangene oder gleichzeitig bestehende entzündliche Zustände erhöht werde.

Ein von mir [63]) beschriebener Fall betraf einen 25jährigen Mann, welcher an lienaler und myelogener Leukämie verstorben war. Die Vorgeschichte hatte primäre syphilitische Infection im 20. Lebensjahre ergeben, ferner war Patient auf dem linken Ohre in Folge eitriger Mittelohrentzündung bei der Aufnahme in die Klinik bereits schwerhörig. Kurz vor dem Tode ertaubte er plötzlich auch auf dem rechten Ohre. Für die Untersuchung stand mir nur das rechte Felsenbein zu Gebote. In der Trommelhöhle fanden sich bindegewebige Adhäsionen an verschiedenen Stellen. Die Membran des runden Fensters war verdickt, und zeigte an einigen Durchschnitten beginnende Verknöcherung.

Fig. 17.

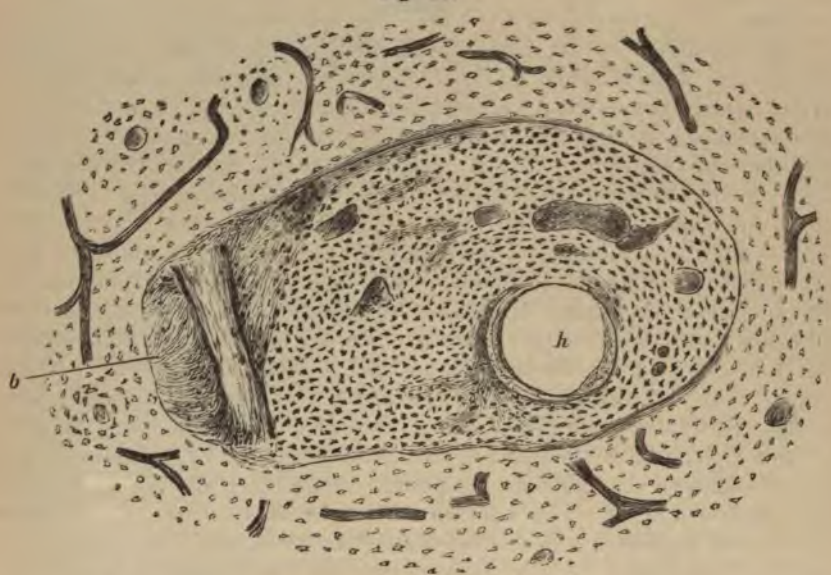

b Bindegewebe. h häutiger Bogengang.

Die Schneckentreppen waren zum grössten Theile mit Blutextravasaten angefüllt. Auch der Ductus cochlearis enthielt Extravasate weisser und rother Blutzellen, welche sich besonders in der Region der Stria vascularis geltend machten. In anderen Präparaten lasteten dieselben auf dem Corti'schen Organe oder verhüllten die Membrana tectoria. Die venösen Gefässe der Schnecke erschienen auffallend weit, und enthielten zum grössten Theile nur weisse Blutkörperchen. Auch

im Neurilemm der Nerven des inneren Gehörganges fanden sich Blutergüsse. Im Sacculus reichliches Extravasat, weniger im Utriculus und in den Ampullen.

Die häutigen Bogengänge waren grösstentheils von neugebildeter Knochensubstanz eingeschlossen (vergl. Figur 17). Letztere füllte die knöchernen Kanäle bald vollständig aus, bald blieben grössere oder kleinere Lücken übrig, welche von gefässreichem Bindegewebe eingenommen wurden. Die kleinen aber gut erhaltenen häutigen Gänge enthielten epitheliale Bekleidung, zeigten aber keine Papillen und waren frei von Extravasaten.

Das Uebereinstimmende dieser 3 Fälle und auch des folgenden vierten beruht auf dem Befunde von Extravasaten, in welchen bald weisse bald rothe Blutzellen überwogen haben mögen. Die ersten drei Fälle hatten ferner eine Neubildung von Bindesubstanz, welche zum Theil in Knochengewebe umgewandelt war, mit einander gemein. Da jedoch in diesen Fällen chronische, theilweise eitrige Otitiden längere Zeit hindurch voraufgegangen waren, und in zweien derselben syphilitische Infection stattgefunden hatte, so bleibt es zweifelhaft, ob die Neubildung auf Rechnung der leukämischen Affection an und für sich gebracht werden darf. Die genannten Residuen der Entzündung konnten möglicherweise schon aus früherer Zeit datiren, und von Infectionskrankheiten herstammen, zu welchen die leukämische Erkrankung erst später als Folgezustand hinzutrat. Die letztere Annahme wird auch von Gradenigo vertreten.

In einem später von mir untersuchten Falle handelte es sich um die Hörorgane eines 14jährigen, an Leukaemia lymphatica verstorbenen Mädchens, welches während der letzten Lebenswochen an beträchtlicher Schwerhörigkeit gelitten hatte. Auch die Knochenleitung soll mangelhaft gewesen sein. In beiden Trommelhöhlen und im Antrum mastoideum fand sich rothbraunes, schleimiges Exsudat, welches rothe und weisse Blutkörperchen in grosser Menge, neben Detritus und Schleimfäden enthielt. Der Schleimhautüberzug war mässig verdickt, scheinbar ohne Gefässinjection, zeigte sich jedoch, mikroskopisch untersucht, dicht mit Blutzellen infiltrirt.

Der Ductus cochlearis, insbesondere derjenige der rechten Schnecke, enthielt streckenweise kleine, freie Blutextravasate zwischen dem Cortischen Organ und der Stria vascularis. Vereinzelte Blutkörperchen fanden sich überall im Labyrinthe zerstreut. Ein grösseres Blutcoagulum enthielt dagegen der linke obere häutige Bogengang, welcher, gleich einem verstopften Gefässrohr, durch einen dunkelrothen Blutpfropf obturirt und hinter demselben, in der Richtung nach der Ampulle zu, collabirt war.

Die Schneckenmündung beider Aquaeducte war mit Blutzellen angefüllt. Von Interesse ist ferner, dass sich rothe und weisse Blutkörperchen in grosser Zahl zwischen den Nervenfasern und in der Umgebung der Nerven, sowohl im inneren Gehörgange als auch in den feineren, den Knochen durchbohrenden Nervenzügen, sowie im Ganglion spirale fanden. Die perilymphatischen Räume enthielten stellenweise

graue, feinkörnige Gerinnsel, welche mir schon bei der Untersuchung meines ersten Leukämikers aufgefallen waren.

Als nebensächlichen Befund erwähne ich eine sich streckenweise zeigende Depression der Reissner'schen Membran neben convexer Vorwölbung der Membran des runden Fensters, endlich das Vorhandensein vereinzelter phosphorsaurer Kalkconcremente im Perioste des inneren Gehörganges.

Auch in diesem Falle äusserte sich der leukämische Process also hauptsächlich durch den Austritt rother und weisser Blutkörperchen aus den Gefässen. Ob nach längerer Dauer der Erkrankung auch Produkte progressiver Entzündung zu Stande gekommen wären, lässt sich allerdings nicht entscheiden.

Labyrinthentzündung während einer osteomyelitischen Erkrankung.

Der im Folgenden mitgetheilte Fall dürfte, trotzdem die mir zu Gebote stehenden Notizen über denselben nur sehr unvollständig sind, in mancher Beziehung von Interesse sein.

Ein 20jähriger Arbeiter erkrankte im Mai 1885 an Osteomyelitis des linken Humerus, welche die Bildung eines Sequesters am oberen Ende des Humerus, eine Lockerung zwischen Epiphyse und Diaphyse und Gebrauchsunfähigkeit des Oberarmes zur Folge hatte. Innerhalb der ersten Wochen dieser Erkrankung ward Pat. 2 bis 3 Tage lang unter plötzlichem starkem Ansteigen der Temperatur bewusstlos, delirirte, und erschien nach Wiederkehr des Bewusstseins hochgradig schwerhörig, verstand nur einzelne Worte, wenn ihm dieselben laut in die Ohren geschrieen wurden. Als ich den Kranken 2 Jahre später (1887) untersuchte, war derselbe vollständig taub für die gewöhnlichen Schallquellen in Luftleitung. Setzte man dagegen die tönende a^1-Gabel auf die oberen Schneidezähne, so hörte er den Ton noch im rechten Ohre. Das C von 128 Schwingungen hörte er nicht von den Zähnen, sondern vom rechten Warzenfortsatze aus, ebenfalls im rechten Ohre. Hohe Stimmgabeln (c^3, c^4, c^5) wurden von keiner Stelle des Schädels mehr percipirt. Im Jahre 1889 starb der Kranke an tuberculöser Peritonitis und amyloider Degeneration der Nieren, der Leber und des Pankreas.

Bei der Untersuchung der grossen voluminösen Felsenbeine, welche jedoch im Uebrigen keine Veränderung hinsichtlich ihrer äusseren Form erkennen liessen, zeigten die beiden Trommelhöhlen bindegewebige Adhäsionen an den Steigbügelschenkeln, membranöse Verwachsungen in den Nischen der runden Fenster, partielle Trübungen der Trommelfelle und linkerseits verminderte Beweglichkeit der Gehörknöchelchen. Die Trommelhöhlenschleimhaut war nicht wesentlich verdickt, aber grauweiss getrübt. Es handelte sich also in den Trommelhöhlen um die gewöhnlichen Residuen einer einfachen, vielleicht schon aus früherer Zeit stammenden Otitis media.

Die Entkalkung der Felsenbeine bot ganz ungewöhnliche Schwierigkeiten. Als nach der Ausfüllung mit Celloidin die Zerlegung der Pyramide versucht wurde, zeigte sich, dass eine steinharte gelbe Knochensubstanz, wie sie sonst nur stellenweise im Labyrinthe aufzutreten pflegt, im Innern der Pyramide durch die ganze Länge des Präparates hindurchzog. Diese Masse leistete einer 20procentigen Salpetersäuremischung noch lange Zeit Widerstand, und die Folge der starken Säurewirkung war eine unliebsame Maceration der äusseren, durch Celloidin unvollkommen durchtränkten Schichten, so dass nur stellenweise befriedigende Totaldurchschnitte durch die Labyrinthe zu erlangen waren. Dessen ungeachtet liessen sich sehr wohl die Ausgänge einer intensiven Labyrinthentzündung constatiren. Fig. 18 zeigt einen Schnitt durch die untere Windung der linken Schnecke. Das Resultat der Entzündung ist dasselbe, wie wir es bereits mehrfach in Folge verschiedener Infectionskrankheiten kennen gelernt haben, Zerstörung der Weichgebilde, Neubildung von gefässhaltigem Bindegewebe und Knochensubstanz, letztere vorwiegend an der medialen

Wand der Scala vestibuli nachweisbar. Das Endosteum der Skalen ist verdickt, das Ligamentum spirale zeigte an einigen Schnitten partielle Verknöcherung. Die Maschen des Bindegewebsnetzes in der Scala tympani enthalten Blutkörperchen, nach der Innenwand zu sieht man einige grössere grobkörnige Zellen. Die dunkleren Stellen innerhalb des neugebildeten Knochens sowie in der Lamina spiralis ossea entsprechen Ablagerungen gelbbraunen Pigmentes. Die Nerven im inneren Gehörgang waren theils von Lücken durchsetzt, theils zu marklosen, bindegewebsähnlichen Fasern entartet. Von den oberen Windungen der linken Schnecke sowie vom Vorhof waren keine übersichtliche Präparate zu erlangen. Die Bogengänge zeigten gleichfalls Ueberbleibsel der Entzündung in Form von breiten Verwachsungen der häutigen Gänge mit dem Endosteum des Knochens. In einem Präparate zog ein bindegewebiger Strang quer durch den häutigen Kanal.

Fig. 18.

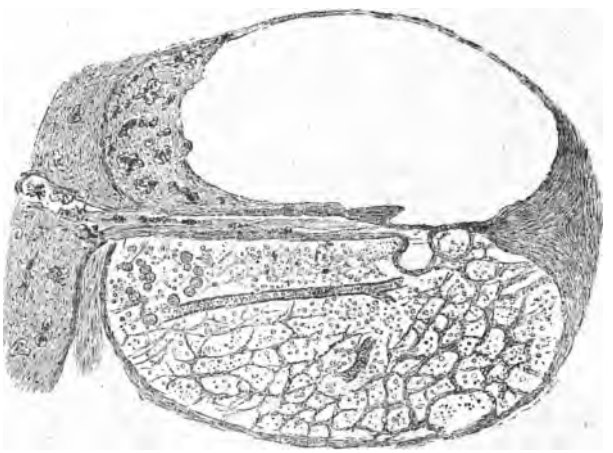

In der Anfangswindung der rechten Schnecke fanden sich dieselben bindegewebigen und knöchernen Produkte wie linkerseits, ausserdem Verknöcherung der Membran des runden Fensters.

Fig. 19 stellt einen Durchschnitt durch die genannte Membran dar. Man sieht die Scala tympani zum grössten Theile mit Bindegewebe ausgefüllt. Die dunkleren Stellen gehören verknöcherten Partien innerhalb dieses Bindegewebes an. Die Fenstermembran ist ganz in Knochengewebe umgewandelt. Die beiden dunkleren Streifen oberhalb derselben rühren von dichterer, durch Chromsäure stark gefärbter Knochensubstanz her. Die Nerven innerhalb der Crista spiralis ossea sind geschwunden. Zellige Reste sieht man in der Nische des runden Fensters, sowie innerhalb der Paukentreppe.

Die oberen Windungen der rechten Schnecke hatten weniger durch die Entzündung gelitten. Die Gebilde des Ductus cochlearis waren der Form nach sämmtlich gut erhalten, ebenso wie die dazu gehörigen Nervenfasern innerhalb des oberen Modiolus und der Lamina spiralis ossea. Dieser Befund ist bemerkenswerth, und würde der Helmholtz'schen Theorie insofern entsprechen, als die tönende C-Gabel noch vom Warzenfortsatze aus im rechten Ohre gehört wurde. Die Nervenstämme im inneren Gehörgange erschienen zum Theil degenerirt, zeigten grössere und kleinere runde Defecte inmitten ihres Verlaufes. Die Ganglienzellen im Ganglion spirale der ersten Windung waren theils geschrumpft, theils zerstört. Der Sacculus zeigte sich leidlich erhalten, seine äussere Wandung erschien verdickt. Das Verhalten des Utriculus und der Ampullen liess sich wegen starker Einwirkung der Säure nicht zuverlässig beurtheilen, doch hatten wesentliche Läsionen hier nicht stattgefunden. Die rechtsseitigen Bogengänge schienen inmitten der Pyramide bis auf kleine enge

Kanälchen ganz untergegangen zu sein. In der Auskleidung der kleinen für den Durchtritt von Nervenfasern bestimmten Kanäle fanden sich zahlreiche concentrisch geschichtete Kalkconcremente.

Fig. 19.

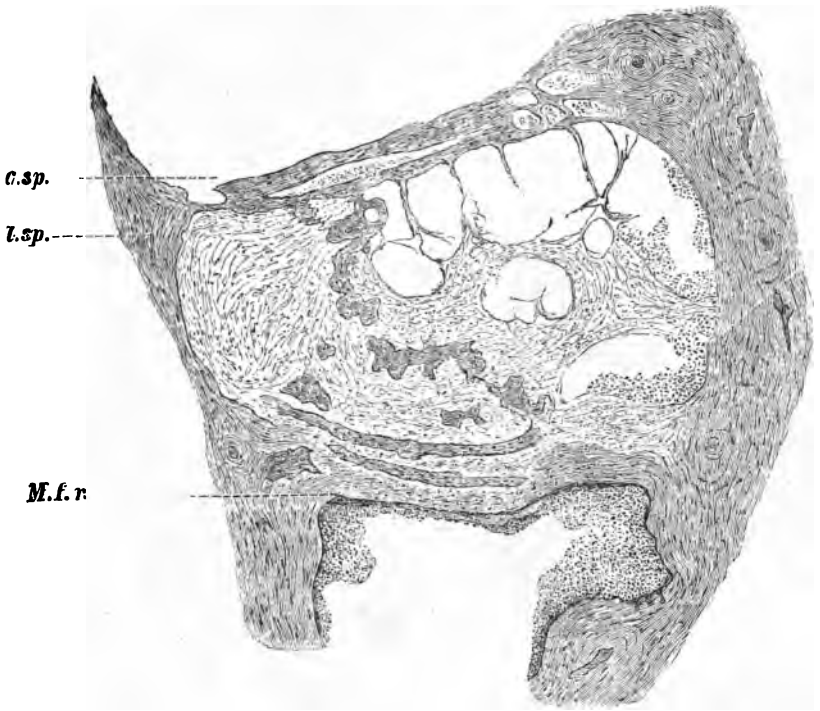

.sp. Crista spiralis. l.sp. Ligamentum spirale. M.f.r. Membrana fenestrae rotundae.

In diesem Falle bleibt wiederum das Entstehen der doppelseitigen Labyrinthentzündung unaufgeklärt. Man könnte wegen der mehrtägigen, mit Delirien und Bewusstlosigkeit verbundenen fieberhaften Erkrankung an eine Encephalo-Meningitis denken, deren Krankheitskeime, wie bei der Cerebrospinal-Meningitis, von der Schädelhöhle aus in die inneren Gehörgänge und Aquaeducte gewandert seien. Liebhaber der sogen. primären Labyrinthentzündungen werden dagegen den Fall zu Gunsten ihrer Anschauungen in Anspruch nehmen können, und umgekehrt die cerebralen Erscheinungen von der Erkrankung der beiden Felsenbeine ableiten, auf welche die Osteomyelitiscoccen vermittelst der Blutbahn übertragen wurden. Zu Gunsten dieser Ansicht schien auch die spätere ungewöhnliche Sklerosirung der spongiösen Substanz der Pyramiden zu sprechen. Auf der anderen Seite kann man dagegen einwenden, dass osteomyelitische Erkrankungen der Schädelknochen verhältnissmässig selten, derartige symmetrische Erkrankungen beider Pyramiden wohl noch nie beobachtet worden sind, während die Theilnahme der

das Labyrinth umgebenden Knochensubstanz an labyrinthären, von den Weichtheilen ausgehenden Entzündungen wiederholt gesehen wurde. Ferner würde eine auf Osteomyelitis beruhende Infection der Felsenbeinknochen wohl nicht in wenigen Tagen abgelaufen sein, sondern, günstigen Falles, zu länger dauernden localen und allgemeinen Störungen, wahrscheinlicher jedoch zu letaler Meningitis Veranlassung gegeben haben. Endlich wäre auch die Beschränkung der Affection auf die Pyramidensubstanz, das Freibleiben des Mittelohres und der Warzenfortsätze, welche letztere bis zur Spitze gut entwickelte pneumatische Hohlräume zeigten, schwer erklärlich.

Dürften wir aber auch in diesem Falle eine vielleicht durch Secundärinfection entstandene Meningitis als die Ursache der Labyrinthaffection annehmen, so wäre die symmetrische Erkrankung, sowie das Freibleiben der rechten oberen Schneckenwindungen erklärt, und abermals die Erfahrung bestätigt, dass der Hörnerv nebst seinen Endorganen der Einwirkung gewisser Krankheitsgifte ganz besonders ausgesetzt sei, während die übrigen Hirnnerven bei Weitem widerstandsfähiger gegen dieselben, oder regenerationsfähiger zu sein scheinen. Auf die dabei zugleich in Frage kommenden eigenthümlichen Verhältnisse der Terminalorgane des achten Nerven habe ich in meiner ersten Mittheilung über Labyrintherkrankung bei Cerebrospinal-Meningitis bereits hingewiesen.

Einwirkung intracranieller Drucksteigerung auf das Labyrinth[64]).

In einer früheren Mittheilung[86]) berichtete ich über eigenthümliche, die Reissner'sche Membran betreffende Befunde. Es handelte sich um eine Depression der genannten Membran, durch welche der Raum des Ductus cochlearis mehr oder weniger beeinträchtigt erschien. Da man die Membran in anderen Fällen straff gespannt, zuweilen sogar etwas convex in die Scala vestibuli hineingewölbt findet, so glaubte ich daraus schliessen zu dürfen, dass die Reissner'sche Scheidewand einen gewissen Grad von Elasticität besitze, und dass sie je nach dem Ueberwiegen des Druckes im Bereiche der perilymphatischen oder endolymphatischen Flüssigkeit bald eine convexe, bald eine concave Wölbung nach aussen annehmen müsse.

Neuerdings bot sich mir die Gelegenheit, die Labyrinthe eines 12jährigen Knaben zu untersuchen, welcher an einem Tumor der Zirbeldrüse zu Grunde gegangen war. Die intracranielle Drucksteigerung, welche sich bei Lebzeiten durch beginnende Neuritis im rechten Auge und Stauungspapille manifestirt hatte, wurde bei der Section durch Abplattung der Oberfläche des Gehirns, Verbreiterung der Gyri, Verstreichen der Sulci, Erweiterung der Ventrikel und Ansammlung einer grossen Menge von Flüssigkeit bestätigt. Bei der Untersuchung der Labyrinthe zeigte sich eine beträchtliche Depression der Reissner'schen Membran. In Figur 20 sieht man dieselbe dargestellt, zugleich die Membrana tectoria auf die Cortischen Pfeiler herabgedrängt, wodurch letztere gleichsam flectirt erscheinen. Dies Verhalten kommt in der kleineren, bei stärkerer Vergrösserung gezeichneten Nebenfigur noch

deutlicher zur Anschauung. Die zelligen Gebilde des Corti'schen Organes waren zerfallen, es hatte ausserdem eine deutliche Ablösung der epithelialen Bekleidung der Innenwand des Ductus cochlearis stattgefunden,

Fig. 20.

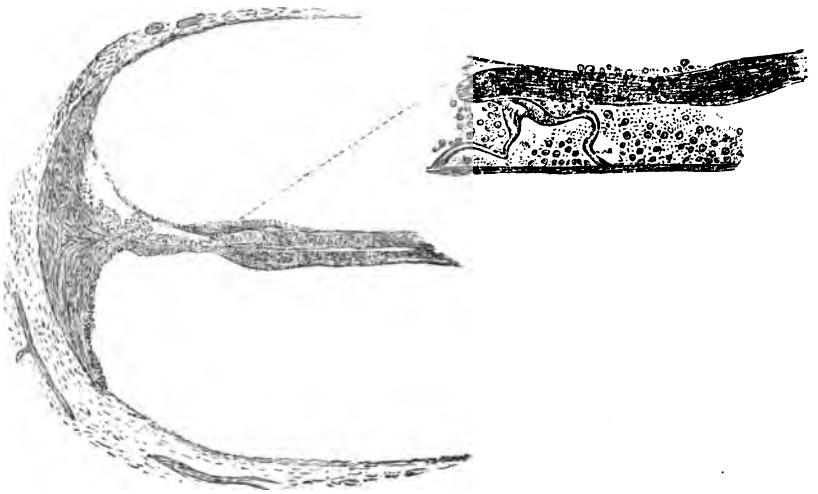

und zwischen den Nervenfasern des Ramus cochleae zeigten sich kleinere Blutextravasate an verschiedenen Stellen, Befunde, welche vielleicht auf beginnende Entzündung hindeuteten, jedoch zum Theil auch als Macerationserscheinung aufgefasst werden konnten.

Es lag dagegen nahe, die Depression der Reissner'schen Membran, und die dadurch bedingte Belastung der Corti'schen Pfeiler von der intracraniellen Drucksteigerung abzuleiten. Man konnte annehmen, dass letztere sich auf dem Wege des Aquaeductus cochleae auf die perilymphatischen Räume der Scala tympani fortgesetzt habe. Dann musste zunächst die Membran des runden Fensters nach aussen gewölbt werden, und auch diese Voraussetzung fand sich an den betreffenden Präparaten bestätigt. Bei längerer Dauer der perilymphatischen Drucksteigerung konnte sich dieselbe auch durch das Helicotrema hindurch auf die Flüssigkeit der Scala vestibuli fortpflanzen, und in diesem Falle musste die elastische Reissner'sche Membran nachgeben; vorausgesetzt, dass der Druck der Endolymphe innerhalb des Ductus cochlearis geringer war als derjenige der Perilymphe. Obgleich der Nachweis der letzteren Bedingung nicht möglich war, schien der Befund für die Erfüllung derselben zu sprechen.

Dem Einwande, dass die beschriebene Depression der Reissnerschen Membran artificiell am Präparate entstanden sei, wird dadurch begegnet, dass der Befund in beiden Schnecken und in allen Windungen übereinstimmte. Trotzdem wird eine weitere Bestätigung der obigen Vermuthung durch fortgesetzte Untersuchungen der Labyrinthe,

namentlich in Fällen von Hirntumoren oder hydrocephalischen Zuständen erbracht werden müssen.

Nach Abschluss obiger Ausführungen erschien eine Mittheilung von Gomperz[87]) über ähnliche Befunde in der Schnecke eines jungen Mannes, bei dessen Section ausser weitverbreiteter Tuberculose der Brust- und Bauchorgane eine Pachymeningitis interna et externa sowie Oedema cerebri acutum constatirt worden war. Der übrige Sectionsbefund des ebenfalls tuberkulös erkrankten linken Gehörorganes ist auf p. 112 mitgetheilt. Die verdickte Reissner'sche Membran erschien in sämmtlichen Windungen derart herabgedrückt, dass der Ductus cochlearis nur noch als feiner Spalt auf den Durchschnitten sichtbar wurde. Das Corti'sche Organ war dabei bis auf Trümmer seiner zelligen Bestandtheile zu Grunde gegangen. Verfasser erblickt in dem Hirnödem die Ursache der Drucksteigerung innerhalb der perilymphatischen Räume.

Dass eine Steigerung des intracraniellen Druckes bei längerer Dauer auch noch in anderer Beziehung nachtheilig auf das Gehörorgan einzuwirken vermöge, beweist ein Fall von Politzer[65]), welcher Autor Erweiterung des inneren Gehörganges und hochgradige Atrophie des N. acusticus und facialis bei einem an Osteosarcom der Schädelbasis und Hydrocephalus leidenden Manne beobachtete, während Habermann[66]) bei einem hydrocephalischen, $2^3/_4$ Jahre alten Knaben eine beträchtliche Erweiterung des Aquaeductus cochleae constatiren konnte.

Pathologische Veränderungen der Hörnervenfasern.

Die Beeinträchtigung des Hörnerven durch Eindringen bösartiger Geschwülste in den inneren Gehörgang, oder durch Bildung maligner Tumoren im Nerven selbst, wurde schon früher erwähnt. Ausserdem sind Fälle von Compression und Druckatrophie des N. acusticus durch syphilitische Gummata, Tuberkelknoten, Fibropsammome und bindegewebige Neubildungen bekannt gemacht worden.

In jüngster Zeit hat Gomperz[87]) dieser Casuistik einen neuen Fall hinzugefügt. Es handelte sich um ein Fibrosarkom der Meningen in der rechten Hälfte der hinteren Schädelgrube, durch dessen Wachsthum der N. acusticus nnd facialis der rechten Seite enorm gespannt und verlängert wurden. Sie erschienen makroskopisch atrophirt und grau. Die mikroskopische Untersuchung des N. acusticus ergab Schwund der Nervenfasern und Ersatz derselben durch Bindegewebe.

Die krankhaften Veränderungen des Hörverven, welche sich ohne acut auftretende und deutlich ausgeprägte Entzündungserscheinungen zuweilen nach langjähriger Schwerhörigkeit entwickeln, entziehen sich, wie bereits bemerkt wurde, bis jetzt einer genaueren Erkenntniss. Man darf dabei nicht vergessen, dass die wenigen anatomischen Befunde, welche in dieser Beziehung vorliegen, den Ausgang abgelaufener Processe darstellen, deren Ursachen und Anfangsstadien meistentheils weit zurückdatiren, und deshalb schwer zu beurtheilen sind. Hier kommt auch diejenige Atrophie der Nervensubstanz in Betracht, deren Ursache wir in einer dauernden Unterbrechung der Function derselben vermuthen. Wir kennen aber bis jetzt weder die näheren Bedingungen, unter welchen beim Erwachsenen, nach Zerstörung centraler Theile, eine absteigende Degeneration der Nervensubstanz erfolgt, noch die-

jenigen, welche bei Inactivität der peripheren Apparate des Sinnesorgans eine aufsteigende Entartung des Nerven zur Folge haben. Ferner ist der Nachweis einer Verminderung der Zahl der Hörnervenfasern durch Atrophie, wenn dieselbe nicht sehr auffällig ist, sowie die Beurtheilung, ob die scheinbar erhaltene Faser noch leitungsfähig war, bei Weitem schwieriger, als gewöhnlich angenommen wird. Wir besitzen allerdings ein Hülfsmittel in dem Weigert'schen Färbungsverfahren, um die Degeneration der Nerven aufzufinden; bei den Labyrinthpräparaten tritt uns jedoch der Umstand störend entgegen, dass ein grosser Theil der in Betracht kommenden Nerven in Knochenkanälen verläuft, und dass die Präparate, der Entkalkung wegen, lange Zeit der Einwirkung von Mineralsäuren ausgesetzt werden müssen, wodurch, wie bereits erwähnt wurde, die Farbenreaction an Sicherheit verliert. Ein sicheres Urtheil über die im Knochen selbst verlaufenden Nervenzweige abzugeben ist bis jetzt nur möglich, wenn es sich um Veränderungen höheren Grades, oder um grössere Defecte handelt. Einige Beispiele der letzteren Kategorie mögen hier noch angereiht werden.

Lucae[67]) fand starken Schwund der Markscheiden im beiderseitigen Ramus cochleae einer alten schwerhörigen Frau, welche ihr Leiden von einer vor 11 Jahren erlittenen Kopfverletzung herleitete. Moos und ich[68]) sahen Atrophie der Nervenfasern in der ersten Windung der rechten Schnecke eines 63jährigen, 8 Jahre vor dem Tode angeblich plötzlich schwerhörig gewordenen Mannes, neben verminderter Beweglichkeit des Steigbügels und Erweiterung der perivasculären Lymphscheiden in der Lamina spiralis membranacea. Habermann[69]) berichtet über Schwund der Nerven in der Spitzenwindung der linken Schnecke einer tauben 51jährigen Frau, welche eine Verletzung in der linken Scheitelgegend erlitten hatte. Die Nerven im Ganglion spirale sowie innerhalb der Lamina spiralis ossea fehlten, das Corti'sche Organ war verkümmert. Nach der Basis der Schnecke zu waren die Nerven erhalten, aber schwächer als im normalen Zustande. Daneben bestand hämorrhagisch-eitrige Trommelhöhlenentzündung. Verf. meint, dass das Hörcentrum vielleicht durch das erlittene Trauma beeinträchtigt wurde, und dass die Nervenatrophie centrifugal entstanden sei. Derselbe Autor[70]) sah Verlust der Nerven und Ganglienzellen neben Verkümmerung des Corti'schen Organs in der ersten Windung beider Schnecken eines 75jährigen Mannes, welcher durch 20jährige Beschäftigung in einem Kupferhammer ertaubt war. Der Nervenschwund setzte sich bis in den Stamm des Gehörnerven hinein fort. Habermann ist der Ansicht, dass die Endausbreitung der Schneckennerven durch die lange andauernde Einwirkung des starken Schalles gelähmt wurde, und dass die Atrophie in diesem Falle centripetal fortgeschritten sei.

Im Anschlusse an diese Veränderungen möchte ich noch eines öfteren Befundes erwähnen, welcher die von Böttcher[71]) zuerst genauer beschriebenen phorphorsauren Kalkconcretionen betrifft. Dieselben stellen, mikroskopisch betrachtet, kleine, bald runde, bald ovale, hantel- oder keulenförmige Gebilde dar, welche meist eine sehr auffallende concentrische Schichtung erkennen lassen und deshalb, wie ich glaube, häufig mit amyloiden Körperchen verwechselt worden sind. Sie finden sich im Perioste des inneren Gehörganges und im Neurilemm der Nerven desselben, im Ganglion geniculi des N. facialis, ferner in der häutigen Bekleidung der kleineren Nervenkanäle, sowie im Aquaeductus cochleae. Man sieht sie bald vereinzelt, bald in auffallender Menge. Moos[72 73]) berichtet über ausnahmsweise reichliche Befunde bei einem Taubstummen, sowie bei einer Frau, welche an hochgradigen subjectiven

Geräuschen und Schwerhörigkeit gelitten hatte. Bei dem Taubstummen fanden sich Concretionen auch an den häutigen Vorhofsäckchen. Gruber [74]) sah diese Kalkkörperchen in grosser Anzahl nach mehrjähriger Mittelohreiterung in der Schnecke und in den halbzirkelförmigen Kanälen.

Da Kalkablagerungen häufig neben anderen Residuen abgelaufener Entzündungen gefunden werden, so würde ich die Annahme vorziehen, dass auch die phosphorsauren Kalkconcremente als Wahrzeichen früherer hyperämisch-entzündlicher Processe aufzufassen seien. Ihr häufiges Vorkommen liesse sich am einfachsten erklären, wenn wir bei den zahlreichen Erkrankungen der Hörorgane die Beschränkung der Affection auf einzelne anatomische Abschnitte aufgeben, und eine öftere Theilnahme der endostealen Bekleidung labyrinthärer Räume an der Entzündung zugestehen wollten, deren Spuren sich als Depositen kohlensauren Kalkes, in der Nachbarschaft der nervösen Substanz dagegen als phosphorsaure Kalkkörnchen kundgeben würden.

Amyloide Degeneration des Hörnerven ist von Voltolini [75]), Meissner [76]) und Förster [77]) beschrieben worden. Letzterer fand neben körnigem Zerfalle einzelner Nervenfasern zahlreiche Körnchenzellen und Corpora amylacea. In dem von Voltolini mitgetheilten Falle hatte Schweigger-Seidel das Vorhandensein von amyloiden Körperchen bestätigt. Auf alle Fälle handelt es sich auch bei der Gegenwart dieser noch immer räthselhaften Körperchen um vorausgegangene Entzündungen, deren Producte zum Theil concentrische Schichtung und die bekannte Jodreaction zeigen.

1) Politzer, Ueber Läsion des Labyrinths, Arch. f. O. Bd. 2, p. 88. — 2) Moos, Vier Schussverletzungen des Ohres, Arch. f. Aug. u. O. Bd. 2, Heft 1, p. 119. — 3) Derselbe, Doppelseitige Labyrinthaffection etc., Zeitschr. f. O. Bd. 13, p. 150. — 4) Ménière, Mémoire sur les lésions de l'oreille int. etc., Gaz. méd. de Paris 1861, p. 598 (nach Lucae). — 5) Moos, Ueber die histologischen Veränderungen des Labyrinths bei der hämorrhagischen Pachymeningitis, Zeitschr. f. O. Bd. 9, p. 97. — 6) Moos und Steinbrügge, Fernere Beobachtungen etc., ibid. Bd. 10, p. 102. — 7) Kirchner, Ueber die Einwirkung von Chinin und Salicylsäure auf das Gehörorgan, Berl. klin. Wochenschr. 1881, No. 49. — 8) Kundrat, Demonstration eines vollständig verknöcherten Labyrinths, Wien. med. Pr, 1886, No 17. Ref. Zeitschr. f. O. Bd. 16, p. 311. — 9) Moos und Steinbrügge, Ueber eine eigenthümliche Modification des Knochengewebes in der Pyramide des Felsenbeins, Zeitschr. f. O. Bd 9, p. 132. — 10) Lucae, Ueber Hämorrhagie und hämorrhagische Entzündung des kindlichen Ohrlabyrinths, Virchow's Archiv Bd. 88, Heft 3. — 11) Lichtheim, Ueber pathogene Mucorineen etc., Zeitschr. f. klin. Med. 1884, Bd. 7, p. 141. — 12) Merkel, Baier. ärztl. Intelligenzbl. 1865, No. 13 (cit. nach Moos). — 13) Heller, Zur anatomischen Begründung der Gehörstörungen bei der Meningitis cerebrospinalis, Deutsches Arch. f. klin. Med. Bd. III, p. 482. — 14) Lucae, Eitrige Entzündung des inneren Ohres bei Meningitis cerebrospinal., Arch. f. O. Bd. 5, p. 188. — 15) Knapp, Transact. of the americ. otol. soc., 6. annual meet. Boston 1873. Ref. Arch. f. O. Bd. 8, p. 300. — 16) Habermann, Zur Kenntniss der Otitis int., Zeitschr. f. Heilk. Bd. 7, p. 27. — 17) Steinbrügge, Sectionsbericht etc., Zeitschr. f. O. Bd. 15, p. 281. — 18) Derselbe, Labyrintherkrankung während einer Cerebrospinalmeningitis, ibid. Bd. 16 p. 229. — 19) Derselbe, Sectionsbericht etc., ibid. Bd. 19, p. 157. — 20) Habermann. Ueb Nervenatrophie im inneren Ohre, Zeitschr. f. Heilk. Bd. 10, p. 376. — 21) F. Schultze, Taubstummheit und Meningitis, Virchow's Arch. Bd. 119, Heft 1. —

22) Moos, Sectionsergebnisse etc., Arch. f. Aug. u. O. Bd. 3, Heft 1, p. 79. — 23) Politzer, Congrès périodique internat. à Milan., Comptes rend. p 7. Lehrbuch, 2. Aufl, p. 496. — 24) Moos, Untersuchungen über Pilzinvasion des Labyrinths etc., Zeitschr. f. O. Bd. 17, p. 1. — 25) Derselbe, Entzündung d. Labyrinths bei Scharlach, Arch. f. Aug. u. O. Bd. 5. p. 242. — 26) Moos und Steinbrügge, Histologische Befunde etc., Zeitschr. f. O. Bd. 12, p. 229. — 27) Marian, Bericht etc. Arch. f. O. Bd. 20. p, 19. — 28) Hirsch, Diphtheritische Entzündung der Paukenhöhlenschleimhaut, Zeitschr. f. O. Bd. 19, p. 101. — 29) Loring, A case of death from croupous inflammat. etc , Americ. Journ of Otol. Vol. 3, p. 126. — 30) Katz, Vortrag im Verein für innere Medicin, Juni 25, 1889 Berliner klin. Wochenschr. 1889, No. 28. — 31) Stocquart, Recherches d'anatomie pathologique etc., Arch. f. O. Bd. 22, p. 45 — 32) Tobeitz, Die Morbillen etc., Archiv für Kinderheilk. Bd 8, p 321. — 33) Blau, Die Erkrankungen des Gehörorganes bei Masern, Arch. f. O. Bd. 27, p 139. — 34) Wagenhäuser, Bericht etc., Arch. f. O. Bd. 27, p. 166. — 35) Moos, Untersuchungen über Pilzinvasion des Labyrinths im Gefolge von Masern, Zeitschr. f. O. Bd. 18, p. 97. — 36) Zeissl, Ueber constitutionelle Syphilis, Erlangen 1884. — 37) Schwartze, Beiträge zur Pathologie und pathologischen Anatomie des Ohres, Arch. f. O. Bd. 4, p. 251. — 38) Moos, Ueber pathologische Befunde im Ohrlabyrinth bei secundärer Syphilis etc., Virchow's Arch. Bd. 69, p. 313. — 39) Derselbe, Secundäre Syphilis. Völlige Taubheit etc., Arch. f. Aug u. O. Bd. 3, Heft 1, p. 95. — 40) Schwartze, Pathol. Anatomie, p 121. — 41) Gradenigo, Zur Lehre der primären Otitis int., Arch f. O Bd. 25, p. 46 u. 237. — 42) Politzer, Lehrbuch, 2. Aufl., p. 501. — 43) Moos und Steinbrügge, Ueber die histologischen Veränderungen etc., Zeitschr. f. O Bd. 14, p. 200. — 44) Dieselben, Untersuchungsergebnisse von 6 Felsenbeinen dreier Taubstummen, Zeitschr. f. O., Bd. 15, p 87. — 45) Missbildung der Ohrmuscheln etc., Zeitschr. f. O. Bd. 17, p. 272. — 46) Kirchner, Syphilis der Paukenhöhle, Arch. f. O. Bd. 28, p. 172. — 47) E. Fränkel, Anatomisches und Klinisches etc, Zeitschrift f. O. Bd. 10, p 113. — 48) Moldenhauer, Zur Statistik der Erkrankungen des Hörorgans in Folge von Lungentuberkulose, Mon. f. O. 1885, No. 7. — 49) Schwartze, Lehrb d. chirurg. Krankheiten des Ohres, p 171. — 50) Eschle, Deutsche med Wochenschr. 1883, No 30. — 51) Voltolini, ibid., 1884, No. 2. Ref. Mon. f. O. 1884, No. 2. — 52) Nathan, Ueber das Vorkommen von Tuberkel-Bacillen bei Otorrh., Deutsches Arch. f. klin. Med. Bd. 35, Heft 5. Ref. Arch. f. O. Bd. 22, p. 173. — 53) Gessler. Deutsche med Wochenschr 1883, No. 34. — 54) Kanzler, Berl. med. Wochenschr. 1884, No. 2 und 3 (53 und 54 citirt nach Gottstein). — 55) J. Gottstein, Vorkommen der Tuberkelbacillen bei Otorrhoe etc., Zeitschr. f. O. Bd. 18, p. 202. — 56) Habermann, Ueber die tuberkulöse Infection des Mittelohres, Zeitschr. f. Heilk. Bd. 6, p. 367. — 57) Derselbe, Neue Beiträge etc, ibid Bd. 0, p. 131. — 58) Vgl. Schwartze, Lehrbuch der chirurg. Krankh. d. O. p. 373, — 59) Moos und Steinbrügge, Fortpflanzung einer nicht eitrigen Mittelohrentzündung auf d. perilymphatischen Räume d. Labyrinths, Zeitschr. f. O. Bd 13, p. 149. — 60) Zaufal, Beitrag zur pathologischen Anatomie des Gehörorg. Arch. f. O. Bd. 2, p. 174. — 61) Politzer, Pathologische Veränd. im Labyrinth bei leukämischer Taubheit, Congr. zu Basel, Comptes rendus, p. 139, Lehrbuch, 2. Aufl., p. 500. — 62) Gradenigo, Das Gehörorgan bei Leukämie. Arch f O. Bd. 23, p. 242. — 63) Steinbrügge, Labyrintherkrank in einem Falle von Leukämie. Zeitschr. f O Bd. 16. p. 238. — 64) Derselbe. Vortrag, gehalten in der otiatr Section d. 62. Naturforscher-Versammlung zu Heidelberg. — 65) Politzer, Lehrbuch, 2. Aufl., p. 506. — 66) Habermann, Vortrag im Verein deutscher Aerzte in Prag am 1. Juli 1887. Zeitschr. f. Heilk. Bd. 8, p. 356 und Prag. med. Wochenschr. 1887. No. 27. — 67) Lucae, Gute Perception der tieferen musikal. Töne etc, Arch. f. O., Bd. 15, p 273 ff. — 68) Moos und Steinbrügge, Ueber Nervenatrophie in der ersten Schneckenwindung, Zeitschr. f. O. Bd. 10, p. 1. — 69) Habermann, Ueber Nervenatrophie im inneren Ohre, Zeitschr. f Heilk. Bd. 10, p. 368. — 70) Derselbe, Vortrag, gehalten in der otiatr. Section der 62. Naturf.-Vers. zu Heidelberg. — 71) Böttcher, Ueber Concretionen aus phosphors. Kalk, Virchow's Arch Bd. 12, p 104. — 72) Moos, Sectionsergebnisse, Arch. f. Aug. u. O. Bd. 3, Heft 1, p. 92. — 73) Derselbe. Ueber das Vorkommen und die Bedeutung *phosphors* Kalkkonkremente im Stamme der Hörnerven, Arch. f. Psychiatrie, Bd. 9,

Heft 1. — 74) Gruber, Lehrbuch, 2. Aufl., p. 620. — 75) Voltolini, Sectionen Schwerhöriger, Virchow's Arch. Bd. 22, p. 114. — 76) Meissner, Zeitschr. f rat. Med. N. F. III, 3, 1853. — 77) Förster, Atlas d. pathol. Histologie, 1856, Taf. 18. — 78) Moos, Ein weiterer Fall von fettiger Metamorphose des Corti'schen Organs etc., Arch. f. Aug. u. O. Bd. 4, Heft 1, p. 193. — 79) Derselbe, Ueber hist. Veränderungen d. Labyrinths bei gew. Infectionskrankheiten, Arch. f. Aug. und O. Bd. 5, p 221. — 80) Moos und Steinbrügge, Ueber acute Degeneration d. Hörnerven etc, Zeitschr. f. O. Bd. 11, p. 287. — 81) Dieselben, Ueber secund. Labyrinthveränderungen im Gefolge chronisch eitriger Mittelohrentzünd., ibid. Bd. 12, p 93. — 82) Dieselben, Entwicklungsstörungen u. rhachit. Veränder. im Gehörorg. etc., ibid. Bd 11. p. 40. — 83) Dieselben, Untersuchungsergebnisse von 4 Felsenbeinen zweier Taubst. ibid. Bd. 13. p. 255. — 84) Moos, Histol. und bakterielle Untersuch. über Mittelohrerkrank. bei den verschied. Formen d. Diphtherie, ibid. Bd. 20, p. 207. — 85) Habermann, Ueber die Schwerhörigkeit der Kesselschmiede, Arch. f. O. Bd. 30, p. 1. — 86) Steinbrügge, Ueber das Verhalten der Reissnerschen Membran etc., Zeitschr. f. O. Bd. 12, p. 178 u. 287. — 87) Gomperz, Beitr. z. pathol. Anat. des Ohres, Arch. f. O. Bd. 30, p. 216. — 88) Larsen u. Mygind, Ein Fall von erworbener Taubstummheit etc., Arch. f O. Bd. 30, p. 188. — 89) Habermann, Hämorrhagien in's Labyrinth in Folge perniciöser Anämie, Prager med. Wochenschr. 1890, No. 39. — 90) Schwabach, Ueber Gehörstörungen bei Meningit. cerebrospinal. etc., Zeitschr. f. klin. Med. Bd. 18, H. 3 u. 4 (konnte nicht mehr verwerthet werden.

Gedruckt bei L. Schumacher in Berlin.

To avoid fine, this book should be returned on
or before the date last stamped below

10M-5-45

J25 Steinbrügge, H. 106971
077 Die pathologische
Erg.I Anatomie des Gehörorgane.
1.Lfg.
1891

DATE DUE